Aus dem pathologischen Institut zu München.

Ueber einen Fall von „Ecchondrosis physalifora spheno-occipitalis“ s. „Chordom des Türkensattels“.

Mit einer Tafel.

Inaugural-Dissertation

zur

Erlangung der Doktorwürde

in der

gesamten Medizin

verfasst und einer

Hohen medizinischen Fakultät

der

gl. Bayer. Ludwig-Maximilians-Universität zu München

vorgelegt von

Willy Preger,
Medizinalpraktikant aus München.

München 1907.
Kgl. Hof- und Universitäts-Buchdruckerei von Dr. C. Wolf & Sohn.

Aus dem pathologischen Institut zu München.

Ueber einen Fall von „Ecchondrosis physalifora spheno-occipitalis“ s. „Chordom des Türkensattels“.

Mit einer Tafel.

Inaugural-Dissertation

zur

Erlangung der Doktorwürde

in der

gesamten Medizin

verfasst und einer

Hohen medizinischen Fakultät

der

Kgl. Bayer. Ludwig-Maximilians-Universität zu München

vorgelegt von

Willy Preger,
Medizinalpraktikant aus München.

München 1907.
Kgl. Hof- und Universitäts-Buchdruckerei von Dr. C. Wolf & Sohn.

Gedruckt mit Genehmigung der medizin. Fakultät der Universität München.

Referent: Obermedizinalrat Prof. Dr. von Bollinger.

Meinen Eltern

in Liebe und Dankbarkeit

gewidmet.

Von den bis heute verhältnismässig nicht allzu häufig zur Beobachtung gelangten Geschwülsten an der Gehirnbasis sind Gliome, Gliosarkome und Myxome als die bekanntesten anzuführen. Relativ seltener als diese sind an genannter Stelle tierische Parasiten wie Cysticercus cellulosae und Echinococcus nachgewiesen worden. Eine besondere Besprechung verdient die Ecchondrose des Clivus Blumenbachii, die zwar eine praktisch geringe, theoretisch aber nicht unwichtige Rolle spielt. Noch nicht allzu lange ist es her, dass dieser kleine Tumor, der im allgemeinen bis jetzt nur wenig beschrieben wurde, das Interesse des Pathologen auf sich gelenkt hat. Abgesehen von einer kurzen Erwähnung, welche Luschka in einer Abhandlung über eine „weiche etwas gelappte Masse“ tut, die von der Lehne des Türkensattels mit Durchbrechung der Dura in die Schädelhöhle gedrungen sei, wurde dies höchstens kirschgrosse Geschwülstchen zum erstenmal im Jahre 1857 von Virchow in seiner „Entwicklung des Schädelgrundes“ genau behandelt und mit dem Namen „Ecchondrosis prolifera sphenobasilaris“ belegt. Fast zu gleicher Zeit, doch vollständig unabhängig von Virchow, hatte der schon erwähnte Luschka einen ähnlichen Fall beobachtet und denselben einer eingehenden Betrachtung unterzogen.

Nach diesen Mitteilungen von Virchow und Luschka wurden gleiche Befunde von Hasse, Zenker, Sangalli, Förster, Klebs, Schröder, Blumenthal, Nebelthau, Schläpfer, Grahl und zuletzt von Meschede publiziert,

sowie von Ribbert eine kurze Zusammenstellung der Resultate von Untersuchungen, welche H. Steiner an fünf diesbezüglichen Präparaten gemacht hatte, im Zentralblatt für allgemeine Pathologie und pathologische Anatomie veröffentlicht.

Wenn diese Beobachter auch alle in der makroskopischen und mikroskopischen Beschreibung der genannten Neubildung im wesentlichen übereinstimmen, so sind sie doch bezüglich der Genese derselben sehr verschiedener Ansicht. Letztere soll später noch genauer besprochen werden. Vorerst möge es mir gestattet sein, die von den oben erwähnten Autoren in der Literatur mitgeteilten Fälle von Ecchondrosis physalifora zusammenzustellen.

Wie bereits angeführt, wurde diese von Virchow als dem ersten in fünf Fällen beobachtet und in seinen Untersuchungen „Über die Entwicklung des Schädelgrundes“ genau behandelt.

Als ersten Fall beschreibt Virchow nachstehendes Sektionsergebnis:

Emma D. aus St., die Tochter eines Selbstmörders, eine übrigens sehr wohl gebildete Jungfrau, war in der Charité zu Berlin wegen tiefer Melancholie ziemlich erfolgreich behandelt worden, erkrankte dann aber an Typhus und starb am 14. Tage. Von dem Obduktionsbefund sei hier nur die für mein Thema in Betracht kommende Hirnsektion erwähnt.

Schädeldach normal, ebenso die Hirnhäute. In dem Sinus grosse Gerinnsel. Hirnsubstanz fest, fast lederartig, sehr blutreich; in den Ventrikeln wenig Flüssigkeit, die Plexus choroides wenig entwickelt, auch das Velum choroides zart und von der Zirbel leicht abziehbar. Auch sonst wurden an der eigentlichen Hirnsubstanz keine besonderen Abweichungen bemerkt. Allein die „Glandula pinealis war haselnussgross“, sehr fest, an einzelnen Stellen leicht blaurot gefärbt; innen enthielt sie zwei mit vollkommen klarer, durchsichtiger Flüssig-

keit gefüllte Höhlen, von denen die eine an der Basis, die andere mehr nach hinten lag. Die Wandungen derselben waren glatt, mit einzelnen Vorsprüngen versehen und mit kleinen varikösen Erweiterungen der Gefässe besetzt; die Flüssigkeit enthielt mikroskopisch einzelne grosskernige Epithelialzellen. Ausserdem fand ich am vorderen Umfange des Pons Varolii, gerade an der Teilungsstelle der Arteria basilaris, eine scheinbare Cystenformation von der Grösse einer kleinen Haselnuss, welche auf einer Exostose des Clivus aufsass. Dieselbe hatte ein lockeres weiches Gewebe, das, mit der Lupe betrachtet, eine Reihe heller, durchscheinender, blasiger Räume zu enthalten schien; ihre Oberfläche war von einer zwischen Knorpel und Gallerte stehenden Beschaffenheit. Ein Zusammenhang mit tieferen Veränderungen des Knochens konnte nicht gefunden werden; die Sinus sphenoidales waren frei, nur der rechte etwas grösser als der linke. Das Mikroskop zeigte in der Geschwulst, ausser einer leicht faserigen Substanz, grosse, glatte, blasige Zellen mit vollkommen durchsichtigem, blassem Inhalt, und runden, körnig aussehenden Kernen.

Fall II. Katharina S., 63 Jahre alt, war längere Zeit in dem Ehehaltenhause zu Würzburg als Pfründnerin gewesen. Schon seit längerer Zeit sollte ihre Zunge paretisch gewesen sein; nach einem apoplektischen Anfall vor einigen Jahren hatte sich die Parese auf die ganze linke Seite ausgedehnt.

Die am 9. April 1852 angestellte Autopsie ergab als Gehirnbefund ein verhältnismässig sehr rundes und äusserst blutreiches Schädeldach. Im Sin. long. sehr dunkles an der Luft sich schnell rötendes Blut. Starkes, stellenweise cystoides Ödem der Pia mater bei starker Gefässfülle derselben. Die Hirnarterien an der Basis in ihren Wandungen normal, dagegen die rechte A. fossae Sylvii an ihrer zweiten Teilungsstelle verstopft durch ein sehr grosses schwarzblaues Ge-

rinnsel, welches sich ziemlich weit in die abgehenden Äste fortsetzt. Dementsprechend ist die Gehirnsubstanz bis in das Corpus striatum erweicht, zum Teil ganz geschwunden und durch ein weiches, ötematöses Bindegewebe ersetzt, zum Teil, namentlich im Umfange, porös und an kleinen Stellen atrophiert. Auch die linke A. vertebralis ist in ihrer ganzen Ausdehnung verstopft und zu einem fadenförmigen, weissen Strange zusammengeschrumpft. Die linke A. cerebralis inf. post. stark geschlängelt und mit dunklem Blut gefüllt. Gegen ihr Ende hin gelangt sie zu einer atrophischen Stelle der linken Kleinhirnhemisphäre, welche fast die Hälfte der unteren Fläche einnimmt und an welcher die Nervenmasse gänzlich geschwunden und durch eine weiche, ödematöse, nach aussen mehr rötliche, nach innen mehr gelb-bräunliche Bindegewebsmasse ersetzt ist. Links am äusseren Umfange des Corpus striatum gleichfalls einige lobulär (zellig) erweichte Stellen.

Schon beim Abziehen des Gehirns von der Schädelbasis fand ich $^3/_4$" unterhalb der Proc. clinoides post. eine gallertartige Masse von Kirschkerngrösse, welche mit einem feinen Stiele auf dem Clivus aufsass. Sie war von ziemlich derber Konsistenz, von durchscheinend weisslichem Aussehen und in ziemlich grosser Ausdehnung längs der A. basilaris und am linken Umfange des Pons der Arachnoides basilaris adhärent. Die Insertionsstelle am Clivius entsprach genau dem hinteren Ende der Keilbeinhöhle, deren Wand an manchen Stellen sehr verdünnt und mit kleinen Ausbuchtungen besetzt und deren Schleimhaut ziemlich stark gerötet und zum Teil mit weisslichen Verkalkungen versehen war. Die Dura mater war an der entsprechenden Stelle durchbrochen und der Stiel der Gallertgeschwulst setzte sich bis gegen den Knochen hin fort, wo in seiner Basis ein kleines, ziemlich dichtes Knochenstück eingeschlossen war. Die mikroskopische Untersuchung ergab an einzelnen Stellen ein vollkommen fibröses Balken-

gewebe, aus dem hie und da grosse, verkalkte Bindegewebskolben hervortraten. In den Zwischenräumen dieser Balken lag eine weiche Substanz, aus der sich grosse vollkommen blasige Zellen in grosser Zahl auslösten, welche häufig einen wandständigen Kern besassen, manchmal aber auch ganz kernlos erschienen. Dieselben waren getrennt durch eine spärliche, ziemlich homogene, nur hie und da etwas streifige Intercellularsubstanz. Gegen die Basis hin wurde das Aussehen dem gewöhnlichen wuchernden Knorpel sehr ähnlich. Nach oben schlossen sich dann Stellen an, welche in ihrem mikroskopischen Verhalten dem Gallertkern der Zwischenwirbelscheiben nahe standen.

Fall III. Elisabeth R., 28 Jahre alt, verfiel wenige Tage vor ihrer Aufnahme ins Juliusspital zu Würzburg ganz plötzlich in Tobsucht, welche nur für kurze Zeiten mit Ruhe und Bewusstsein wechselte. Nach acht Tagen starb sie sehr schnell (am 12. Juni 1856) und zwar, wie sich aus der Autopsie ergab, an Embolie der Lungenarterien.

Die Untersuchung des Kopfes ergab ausser einigen, durch die Weichteile des Vorderkopfes bis auf das Pericranium dringenden Ekchymosen eine sehr breite und infolge der Persistenz der Frontalnaht in der Mittellinie wulstig erhobene Stirn. Schädeldach dünn mit schwacher Diploë, an vielen Stellen durchscheinend. Dura mater sehr dünn und blutreich, Sinus weit und mit dunklem flüssigem Blut gefüllt, von zahlreichen Pacchioni'schen Granulationen durchwachsen, sonst überall frei. Pia mater an der ganzen Oberfläche relativ trocken und ziemlich blutreich. Gehirn nebst Pons und Cerebellum ungewöhnlich gross, 1375,5 g wiegend. Ventrikel weit, klare Flüssigkeit enthaltend; die Scheidewand, namentlich das Septum pellucidum, weiss erweicht; Ependyma mässig verdickt. Starke Hyperämie der grauen, mässige der weissen Substanz; leicht gelbliche Färbung der Corpora striata.

Bei der Herausnahme des Gehirns zeigte sich am Pons Varolii links neben der A. basilaris eine der Arachnoides basilaris adhärente, etwa erbsengrosse, durchscheinende, gallertartige Geschwulst, welche durch einen Stiel mit einer Exostose des Clivus in Verbindung stand. Eine besondere Veränderung der Oberfläche des Pons war an dieser Stelle nicht zu bemerken. Dagegen war die Sattellehne sehr stark vorgebogen, daher scheinbar niedrig und höckerig, die ganze Sphenoidalfläche des Clivus höchst unregelmässig. Ausser einer tiefen Furche für den Sinus transversus basilaris fand sich eine grössere Medianfurche, die nach oben in eine zweite Querfurche überging, welche sich unter dem umgeschlagenen Rande der Sella ausdehnte. Kleine Knochenvorsprünge, zum Teil mit Knorpelresten bedeckt, begleiteten diese Furchen. Die grössere Exostose, auf welcher die Gallertgeschwulst aufsass, befand sich unterhalb der unteren Querfurche, genau in der Höhe der spheno-occipitalen Synostose, 15 mm unter der Höhe der Sattellehne, ziemlich in der Mittellinie; sie war nach oben etwas zugeschärft, 2,5 mm hoch und von den Seiten etwas zusammengedrückt. Ihre Spitze erreichte das Niveau der Dura mater, welche an dieser Stelle ein Loch hatte, durch welches die Geschwulst hervortrat. Der untere Teil der letzteren, der auf der Exostose aufsass, hatte knorpelige Festigkeit und verhielt sich auch mikroskopisch wie Knorpel mit etwas grossen Zellen. Der jenseits der Dura mater gelegene Teil dagegen war sehr weich, durchscheinend, fast schleimig, so dass man ihn auf den ersten Blick für eine blosse Cyste hätte halten können. Brachte man ein Stück davon unter das Mikroskop, so sah man in einem ziemlich klaren, hyalinen, ganz leicht streifigen Grundgewebe eine grosse Menge blasiger, fast cystoider Gebilde, welche ihrerseits wieder neue Blasen einschlossen und zwischen denen nur hie und da einzelne deutlich zellige Gebilde erschienen. Bei dem

Zerzupfen trennten sich diese eingeschlossenen Gebilde sehr leicht ab und man erblickte die im ganzen sehr grossen Blasen frei. Auf den ersten Blick hatten diese Formen etwas so Abweichendes von dem gewöhnlichen Verhalten zelliger Elemente, dass man leicht daran denken konnte, dass es sich hier um Imbibitionsphänomene handle. Ich habe deshalb die Präparate in einer diluierten Kochsalzlösung bereitet und mich ausserdem durch unter den verschiedenartigsten Bedingungen wiederholte Untersuchungen davon überzeugt, dass die Blasen präexistieren.

Die grösseren unter diesen blasigen Gebilden, welche einen Durchmesser von 0,05 mm und darüber erreichten, stellten sich als runde oder rundlich-eckige Körper dar, an denen man aussen eine besondere Membran, dann einen blassen, jedoch zuweilen weichkörnigen Inhalt und an einer Stelle einen ovalen, granulierten, dunkel konturierten, gewöhnlich mit einem glänzenden Kernkörperchen versehenen Kern wahrnahm. Zuweilen lief der mattere Inhalt ganz herum, ringförmig, oder, was fast häufiger war, er bildete nur eine halbmondförmige Zone. Im letzteren Falle erreichte die helle Blase, welche das Innere der Zelle ausfüllte, an einem gewissen Teile des Umfanges die äussere Wand. Diese innere Blase war gewöhnlich vollkommen sphärisch; sehr selten machte die matte Zone in der Gegend des Kernes einen spitzen Vorsprung und hier konnte es kaum zweifelhaft sein, dass es sich um den Beginn einer Teilung handle. Denn manche Formen schienen bestimmt auf eine solche Teilung hinzudeuten, namentlich die, wo man zwei Gebilde der beschriebenen Art mit einer geraden Linie aneinanderstossen und fest zusammenhaften sieht. Von der runden Form der inneren Blasen kommen nur bei Zerrung des Objektes scheinbare Ausnahmen vor.

Neben diesen einfacheren Formen finden sich aber sehr

zusammengesetzte. Manchmal treten neben einer grossen zentralen Blase mehrere kleinere Randblasen in der matten Zone auf, andere Male erfüllt sich das ganze Innere der Elemente nur mit einem Aggregat kleinerer Blasen und in beiden Fällen sieht man zuweilen noch zwischen den kleinen Blasen den Kern oder man nimmt nichts von ihm wahr. Andere Male kommt es vor, dass man statt eines Kerns in der Randzone zwei bis vier antrifft. Zuweilen sieht man auch wohl nichts von dem Kern, sondern nur die helle Blase und die matte Randzone.

Sucht man nun nach der Entwicklung, so zeigen sich hie und da, indes in kleinerer Zahl gewöhnliche, kleinere rundliche Zellen mit granuliertem Inhalt, ovalem granuliertem Kerne und Kernkörperchen. Zuweilen kommen auch freie Kerne vor, zumal in den mit reinem Wasser behandelten Objekten; dies sind offenbar durch Zerstörung von Zellen freigewordene Kerne. Aus solchen Zellen gehen nun die blasenhaltenden Zellen hervor, denn man sieht bei genauerer Betrachtung, dass auch solche Zellen vorkommen, von denen eine Hälfte noch gewöhnlich beschaffen, die andere blasig ausgedehnt ist, während der Kern auf der Grenze liegt. Oder eine Zelle dieser Art setzt sich noch eine längere Strecke weit mit ihrem körnigen Abschnitte fort und zeigt weiterhin noch einen zweiten Kern. Diese Zellen haben im übrigen alle Eigenschaften anderer Zellen, namentlich sieht man, dass bei längerem Stehen des Objektes aus ihnen hyaline Tropfen austreten, die man nicht mit den Blasen verwechseln darf, da sie keine besondere Membran besitzen und das Licht weit stärker brechen als der Blaseninhalt. Die Blasen ihrerseits besitzen nicht nur eine Membran, sondern diese ist zuweilen sogar deutlich doppelt konturiert.

Was das Zwischengewebe betrifft, so verhält es sich wie das des Glaskörpers; es ist eine schleimige Masse, in der

Essigsäure stark fadenziehende, im Überschuss sich nicht lösende, dagegen Salzsäure im Überschuss der Säure wieder sich klärende Niederschläge erzeugt. Sein faseriges Aussehen ist häufig nur durch Zerrung und Präparation bedingt; im wesentlichen ist es homogen, hyalin und nur stellenweise von wirklichem Fasergewebe durchbrochen. Nach unten geht es nach und nach in den grosszelligen Knorpel über.

Die beiden folgenden Fälle, die Virchow etwas später beobachtete als die drei erstangeführten, kamen bei einem 55 bezw. 61 Jahre alten Manne vor, welch ersterer an Phthise und welch letzterer an Pneumonie zu Grunde ging. Das Anatomische des Befundes stimmte vollständig überein mit dem früher Gefundenen.

„Beide Male, schreibt der Autor, waren die Geschwülste etwas über erbsengross, von weicher, schleimiger, durchscheinend-weisser Beschaffenheit und sassen auf einer, die Dura mater durchbohrenden Exostose in der Gegend der alten Knorpelfuge. Nur lag die letztere in dem einen Falle, wo die Sattellehne sehr niedrig war, relativ weit nach vorne und die Geschwulst traf daher die Varolsbrücke nicht in der Mitte, sondern mehr am vorderen Umfange, etwas seitlich. Namentlich in diesem Falle war es auch sehr deutlich, dass die Geschwulst bis in die weiche Hirnhaut hineinreichte und in ihrem grössten Teile davon überzogen war, und dass die bei Fall II erwähnten verkalkten Kolben und Zotten diesem arachnoidealen Überzuge und nicht der Geschwulst angehörten. Letztere selbst bestand ganz und gar aus einer sehr beweglichen Grundsubstanz, aus der sich eine schlüpfrige Flüssigkeit mit den Reaktionen des Schleimstoffes ausdrücken liess, und den blasigen Zellen; der Gehalt an festen Bestandteilen darin war so gering, dass beim Trocknen kaum eine sichtbare Masse zurückblieb, ähnlich wie dies bei der Gallertscheibe der Medusen der Fall ist. Nur in der Basis, dicht

an der Exostose, lag auch hier Knorpel, von dem sich längere, zottige und flügelförmige, sehr zellenarme Fortsätze in die Schleimgeschwulst hinein erstreckten. Die Physaliforen verhielten sich ganz wie in den früheren Fällen, doch gelang es mir, die Physaliden vollständig aus den Zellen zu isolieren und so ihre Selbständigkeit zu beweisen. Einzelne derselben enthielten übrigens (was ich früher nicht bemerkt hatte) keinen homogenen Inhalt, sondern besonders nach Zusatz von einfachem oder Jodwasser eine fein granulöse Masse, deren Körnchen lebhafte Molekularbewegungen erkennen liessen. Über die Entwicklung der Blasen konnte ich nichts weiter ermitteln, doch es schien mir mehrfach, dass die Physaliden sich in gleicher Weise, wie bei Krebsen und Cancroiden, an der Stelle der früheren Kerne bildeten. Dafür sprach auch die verhältnismässig sehr bedeutende Grösse, Blässe und leichte Isolierbarkeit einzelner Kerne, sowie der Umstand, dass in einzelnen Physaliden oder am Umfange derselben ein glänzendes, den Kernkörperchen analoges Gebilde sichtbar wurde. Hie und da kam auch eine zwei- und mehrfache Einschachtelung von Blasen vor, und besonders in dem ersten Falle fanden sich im Umfange des Geschwulststieles zahlreiche kleine Markzellen."

Im gleichen Jahre wie Virchow beobachtete Luschka in Tübingen bei einem 26jährigen Mann gallertartige Auswüchse am Clivus Blumenbachii, die in ihrer makroskopischen und mikroskopischen Beschaffenheit mit den von Virchow beschriebenen ziemlich übereinstimmen. Luschka schreibt darüber folgendes:

„Als ich zur Untersuchung des Verhaltens der Dura mater zu derjenigen Stelle, welche den Zusammenstoss des Körpers vom Keilbeine und Hinterhauptsbeine bezeichnet, das Gehirn entfernen wollte, fand ich an jener Lokalität die harte Haut

mit zwei grösseren, $1^1/_2$ cm langen und $^1/_2$ cm breiten und einigen viel kleineren, platten lappenartigen Auswüchsen besetzt, von Farbe und Konsistenz sehr blasser durchscheinender Schleimpolypen der Nase. Die Untersuchung ergab sehr bald, dass dieselben nicht aus dem Gewebe der Dura mater hervorgegangen waren, sondern aus dem Inneren des Knochens, und dass sie die erstere einfach nur durchbrochen hatten. Die Stelle ihres Austrittes aus den Knochen entsprach genau der Mitte der oberen, der Schädelhöhle zugekehrten Grenze der früheren Synchondrosis sphenooccipitalis. Daselbst fanden sich auf einer rundlichen Erhöhung zwei kleine, kaum 1,5 mm lange Spältchen. Während für die Betrachtung mit freiem Auge die Oberfläche und die Ränder jener lappigen Gebilde ganz glatt erschienen, wurden dagegen bei der mikroskopischen Untersuchung zahllose Unebenheiten sichtbar. Es liessen sich sowohl niedrige, ungefähr halbkugelförmige Erhebungen unterscheiden, als auch grössere, teils gestielte, teils mit breiter Basis versehene mit der Grundsubstanz der ganzen Formation kontinuierliche Auswüchse. In der einer zähen Gallerte ähnlichen Grundsubstanz fand sich keine Spur einer Faserung, dagegen eine grosse Anzahl ohne Ordnung eingelagerter, feingranulierter Kerne von einer durchschnittlichen Breite von 0,008 mm, sowie eine nicht geringe Menge höchst eigentümlicher Zellen von bedeutendem Umfange. Die meisten derselben boten eine rundliche mehr oder weniger in die Länge gezogene Gestalt dar. Besonders auffallend war ihr homogener glashеller Inhalt, welcher mir nicht flüssig zu sein schien, sondern von der Konsistenz eines zähen Schleimes. Es gelang durch keinerlei Prozedur, denselben frei zu machen oder auch nur stellenweise abzuheben von der ihn umgebenden Substanz. Diese erschien als eine überall und deutlich doppelt konturierte, aber nirgends ganz gleich dicke Hülle, welche an den dicksten Stellen ein bis zwei Kerne trug, ganz von Grösse

und Ansehen derjenigen, welche in der Grundmasse der ganzen Formation getroffen wurden. Es schien mir nicht wahrscheinlich, dass diese Umhüllung in ihrer ganzen Dicke die Zellenmembran darstelle, sondern ich glaubte vielmehr annehmen zu müssen, dass der Anschein ihrer so bedeutenden Mächtigkeit dadurch begründet wurde, dass der Prozess der Homogenisierung des Inhalts noch nicht bis zur Grenze der eigentlichen Zellenmembran gediehen sei. Diese Zellen lägen, gleich wie jene freien Kerne, ohne bestimmte Ordnung, bald vereinzelt, bald in Gruppen in der Grundsubstanz der Neubildung. Ich vermochte es nicht zu entscheiden, in welchem Verhältnisse sie zu diesen stehen, ob nämlich jene Grundsubstanz ein Produkt der Zellen, also die ganze gelappte Bildung als ein Derivat dieser zu deuten sei, oder ob sie etwa die Bedeutung eines Blastemes haben mochte.

Ein sehr bedeutendes Interesse gewährte mir die genaue Erforschung des Ausgangspunktes jener Bildung. Im Innern des Knochens fand ich eine durch jene Spältchen mit ihr zusammenhängende gerstenkorngrosse Masse, welche vom umgebenden Knochengewebe deutlich abgegrenzt und wie in einer Kapsel eingeschlossen war. Sie zeigte Farbe und Konsistenz des sogenannten Gallertkernes, der Zwischenwirbelknorpel. Die mikroskopische Betrachtung belehrte über die Existenz einer teils homogenen, teils faserigen Grundsubstanz, in welche nebst molekulärem Fett zahlreiche grössere Formbestandteile eingelagert waren. Es fanden sich viele Zellen von 0,012 bis 0,024 mm Breite mit dicken, teils einfachen, teils geschichteten Wänden. Manche derselben enthielten einen sehr deutlichen Nucleus, während dieser bei anderen entweder wie eingeschrumpft oder in Körnchen zerfallen war. Nicht selten begegnete man Formen, die eines Kernes gänzlich entbehrten, und solchen, bei welchen um die eigentliche Zellenhülle eine verschieden dicke Schicht molekularer Substanz

gelagert war, die mitunter auch die ganze Zelle so durchsetzte, dass ihre Bestandteile kaum noch zu unterscheiden gewesen sind. Da und dort zeigte sich ein Formelement von exquisit konzentrisch geschichtetem Gefüge, mit sehr scharfer Abgrenzung heller und dunkler Schichten. Alle diese Bestandteile boten eine bis zur Verwechslung gehende Ähnlichkeit mit Formen dar, wie sie in den zerfallenen Knorpelresten zwischen den Kreuzbeinwirbeln erwachsener Menschen angetroffen werden.

Welche innere Beziehung zwischen dieser und jener gelappten, gallertartigen Masse statt hatte, ob die Zellen dieser, Abkömmlinge der Zellen jener, oder ob sie selbständig aufgetreten waren, vermochte ich nicht zur Entscheidung zu bringen. So viel liess sich aber mit aller Bestimmtheit ermitteln, dass eine Kontinuität der Grundsubstanz beider Bildungen bestanden hat.“

Einen weiteren Fall von Schleimgeschwulst am Clivus, die in ihrem makroskopischen und mikroskopischen Aussehen mit den bisher beschriebenen Tumoren vollkommen übereinstimmt, teilt Hasse in Göttingen in einem vom 16. März 1857 datierten Brief an Virchow, wie folgt, mit:

„Der Fall betrifft, wie die von Ihnen früher erwähnten und wie der von Luschka letzthin beschriebene, einen Tumor am Blumenbach'schen Clivus bei einem 53jährigen Manne. Die etwa wie eine Johannisbeere grosse, leicht gelappte, sehr weiche und gallertig durchscheinende Geschwulst sass teils auf einer kleinen bröckligen Exostose, teils in ein paar Grübchen gerade an der Synostosis sphenooccipitalis und hing ziemlich innig in dem lockeren Bindegewebsnetze um die A. basilaris, an welcher sie beim Herausnehmen des Gehirns zum grössten Teil sitzen blieb. Fasern konnte ich ebensowenig als wirklichen Knorpel in ihr finden, dagegen eine Menge Zellen wie bei Luschka, ausserdem aber

kompliziertere Formen und mehrere mit wahrscheinlich Margarinsäure gefüllte kernlose Blasen; hie und da auch etwas freies Fett und leere, einfache Blasen. In der durchschnittenen Synostose war nichts von Resten etwaiger Knorpelmassen zu sehen.“

Göttingen, 16. März 1857.

Eine ähnliche Geschwulst hat Sangalli bei einer 50jährigen Frau gefunden, die an hochgradiger Tuberkulose beider Lungen mit sekundärer Darmtuberkulose gestorben war, und die er in seinen „Omodei Annali universali di medicina 1858“ erwähnt. Ausser den der Tuberkulose angehörigen krankhaften Veränderungen fand sich bei der Sektion noch eine faustgrosse, rundliche, mit klarer Flüssigkeit gefüllte Cyste des linken Ovariums und eine gallertig aussehende, aber derbere kleine rundliche Masse, welche, auf dem Basilarteil des Hinterhauptsbeines aufsitzend, durch ein Loch in der Dura mater mit einer gleichen, in der Diploë des Knochens entwickelten Substanz in Verbindung stand.

Im Jahre 1862 veröffentlichte Förster in seinem „Handbuch der pathologischen Anatomie“ einen weiteren Fall einer Gallertgeschwulst des Clivus Blumenbachii, ohne jedoch näher auf die Beschreibung derselben einzugehen.

Bald nach Virchow, Luschka und Hasse trat F. A. Zenker in Dresden mit einer Mitteilung über drei Fälle von Ecchondrosis prolifera (physalifora) hervor, die er bereits gesammelt haben will, bevor ihm irgend etwas von den diesbezüglich gemachten Beobachtungen der zuerst genannten Autoren bekannt war. Wie er selbst behauptet, decken sich die Virchow'schen Betrachtungen über diese eigentümlich und interessante Geschwulst in allen wesentlichen Punkten vollständig mit den seinigen, die er in folgender Weise niedergelegt hat:

1. Fall. „Von meinem ersten schon vor längerer Zeit beobachteten Falle, schreibt er, kann ich keine Notizen auffinden, doch stimmte er in Betreff des Sitzes und der Struktur der Geschwulst ganz mit den beiden folgenden überein. Diese sind:

2. Fall. Karl Gottlieb F., 47 Jahre, Buchdrucker, starb im Dresdener Stadtkrankenhause am 28. August 1856 an Lungengangrän. Die am folgenden Tage vorgenommene Sektion zeigte einen circumskripten Brandherd und gangränes-zierende Pneumonie der rechten Lunge, Lungenemphysem und Ödem u.s.w.

In der Mitte des Clivus hängt an einer kleinen spitzen von der Dura mater überzogenen Exostose ein länglicher, über erbsengrosser, ganz locker gallertiger, farbloser Knoten frei in die Schädelhöhle hinein.

3. Fall. Wilhelmine D., 24 Jahre, Hausmädchen, starb an Lungentuberkulose. Die am 7. Oktober 1856 vorgenommene Sektion zeigte Lungen- und Darmtuberkulose, rechtsseitige Pleuritis etc. Schädeldecke ziemlich dick, porös; innen glatt. An der Innenfläche der Dura mater über beiden Hemisphären kleine, disseminierte, sehr zarte, von Blutpunkten durchsetzte Exsudatmembranen. Die inneren Hirnhäute ziemlich blutarm, zart, wenig ödematös. Hirnsubstanz blutarm, von mässiger Konsistenz. Seitenventrikel ziemlich eng, enthalten wenig Serum. Zentralteile und Kleinhirn normal.

An der unteren Fläche der Brücke sitzt ein unregelmässig rundliches, äusserst locker gallertiges, durchscheinendes Knötchen von der Grösse eines kleinen Kirschkerns, welches andererseits mit einer kleinen, spitzen, frei durch die Dura mater vorragenden Exostose in der Mitte des Clivus zusammenhängt.

Die mikroskopische Untersuchung der genannten Geschwülste zeigte nur ein sehr sparsames, durch dünne, meist

undeutlich gefaserte Stränge gebildes Fasergerüst, während ihre Hauptmasse aus dicht gedrängten, sehr grossen, unregelmässig rundlichen Zellen bestand, welche alle einen ohne Anwendung von Reagenzien deutlichen, der Zellwand anliegenden ovalen, grossen Kern mit Kernkörperchen enthielten. Der übrige Raum der Zelle wird bei weitem in den meisten fast ganz von einer runden Blase mit ganz homogenem, nicht glänzendem Inhalt eingenommen, deren scharfer Contour dem äusseren Zellencontour sehr nahe anliegt. Zwischen diesen Zellen fanden sich hie und da spärliche kleine kugliche Zellen mit feinkörnigem Inhalt. Um die Präparate herum schwammen zahlreiche, blasskonturierte, kugliche Tropfen (jedenfalls der Inhalt jener Blasen). Essigsäure bedingte eine körnige Trübung über den grössten Teil des Präparates. Nach längerer Aufbewahrung der Geschwülste des zweiten und dritten Falles in verdünntem Weingeist war nur das faserige Gerüst derselben übrig geblieben, während die zelligen Bestandteile gänzlich zu Grunde gegangen waren. Die mikroskopische Untersuchung des ersteren zeigte aber jetzt in der ganzen Länge der Geschwülste ein ziemlich reichliches, deutlich fein fibrilläres Bindegewebe, dessen Bündel sich nach Zusatz von Essigsäure von ausserordentlich zahlreichen, umspinnenden Fasern umgeben zeigten. Da die Arachnoidea basilaris bekanntlich auch sehr reich an umspinnenden Fasern ist, so könnte man vermuten, dass dies Bindegewebe nicht sowohl der Geschwulst selbst, sondern nur deren arachnoidealem Überzug angehören, wie dies Virchow von den an der Oberfläche dieser Geschwülste bisweilen vorkommenden Zotten und Kolben nachgewiesen hat. Dagegen ist indessen einzuwenden, dass jenes Bindegewebe die ganze Länge der Geschwülste einnahm und sich schon unmittelbar in dem an der Exostose ansitzenden Stiel vorfand, sowie dass es in gleicher Weise in beiden bezeichneten Geschwülsten gefunden wurde, von denen

die des zweiten Falles nicht mit der Arachnoidea verwachsen war. Es scheint demnach, dass das an sich ziemlich entwickelte Bindegewebsgerüst bei der Untersuchung der frischen Geschwülste nur deshalb so zurücktritt, weil es durch die grosse Zellenmasse teils sehr auseinandergedrängt, teils verdeckt ist.“

Den nächsten einschlägigen Fall, der unter diese Kategorie von Geschwülsten zählt, überliefert Klebs in Berlin im Jahre 1864 und bezeichnet die beobachtete Neubildung mit dem Namen „Ecchondrosis spheno-occipitalis amylacea“.

„Diese Geschwulst,“ schreibt er, „fand sich bei einem kräftigen Manne von mittlerem Alter, der nach einer Reihe tetanischer Anfälle gestorben war und am 27. Oktober dieses Jahres von mir seziert wurde. Ich übergehe die übrigen Befunde, welche über das Zustandekommen der Symptome wenig Auskunft ergaben und bemerke zugleich, dass auch die zu beschreibende Geschwulst wahrscheinlich in keiner näheren Beziehung zu diesen steht.

Bei dem Herausnehmen des Gehirns bemerkte ich auf dem vorderen Teile der Varolsbrücke eine trübe, weissliche Masse, die in dem Arachnoidealüberzuge dieses Teiles zu liegen schien und zunächst an manche Formen von basilarer Meningitis erinnerte. Bei genauerer Betrachtung ergab sich aber, dass es sich um die Einlagerung einer fremden Substanz in der Pia mater handelte. Die Geschwulstmasse überdeckte den grössten Teil der vorderen Hälfte des Pons, überlagerte den Anfangsteil des linken Oculomotorius, während der rechte nicht ganz von ihr erreicht wurde, nach vorn überragte sie noch ein wenig den Rand der Brücke und reichte beinahe bis zm Stiel der Hypophysis. Nach rückwärts verschmälerte sich die Masse, um mit einer abgerundeten Spitze etwas links von der Mittellinie zu endigen. Sie bildete also ein Dreieck mit etwas ausgebuchteten Rändern, dessen Basis ziemlich der

Verbindungslinie der beiden Oculomotorii entsprach und eine Länge von 2 cm hatte; die beiden anderen Seiten massen 1,5 cm, die Höhe wegen der stärkeren Vorwölbung des vorderen Randes 1,8 cm.

Die Arteria basilaris, welche aus einer schwachen linken und starken rechten Vertebralis hervorgeht, verlässt schon an ihrem Anfange die mediane Furche des Pons und geht noch etwas links von der Spitze der Geschwulst unter diese herunter. Wie die übrigen Arterien ist sie vollkommen normal, vielleicht etwas ungewöhnlich breit.

Das Verhältnis der Geschwulst zur Pia mater ist leicht zu erkennen, sie liegt frei innerhalb einer flachen Aushöhlung derselben. Die oberflächlichsten Fasern dieser sind auseinandergedrängt und bilden am vorderen Rande einen sehnigen Bogen, der vom linken Oculomotorius ausgeht und die den Pons überragende Geschwulstpartie umgrenzt.

Die Ränder der platten Geschwulstmasse sind abgerundet, ihre Dicke beträgt ziemlich an allen Punkten 2 mm.

Das äussere Ansehen der Geschwulst war ein trübe-weissliches; ungefähr in der Mitte fand sich eine zackige Stelle von farbloser, gelatinöser Beschaffenheit. Diese Gallerte, in der nur einzelne ganz feine, weisse Punkte zu unterscheiden sind, bildet die Hauptmasse und ist, mit Ausnahme der erwähnten Stelle, von einer nur dünnen, weisslichen aber gleichfalls sehr weichen Schicht umgeben. Entsprechend dem Defekt in der trüben Rindenschicht findet sich in dem den Clivus überziehenden Teil der Dura mater ein scharfrandiges, rundes Loch von 3 mm Durchmesser, das mit farbloser Gallerte ausgefüllt ist. Es konnte daher nicht zweifelhaft sein, dass die gelatinöse Geschwulstmasse bis zum Knochen selbst reichte, und erst beim Herausnehmen des Hirns diese äusserst zarte Verbindung sich getrennt hatte. Für ein solches Abreissen spricht auch die strahlige Form des Defekts in der Rinden-

schicht der Geschwulst. Das Zentrum des Loches in der Dura ist von dem Rande der hinteren Sattellehne 11 mm entfernt. Die Fläche des Clivus besitzt in dieser Gegend mehrere exostotische Höcker und ist an einer kleinen Stelle so verdünnt, dass nur eine ganz dünne Knochenlamelle sie von der sehr weiten Keilbeinhöhle trennt.

Es ist nicht zu bezweifeln, dass die Neubildung aus einer Proliferation der früher an dieser Stelle vorhanden gewesenen Symphysis spheno-occipitalis hervorgegangen ist. Nach der Perforation der Dura mater breitete sie sich auf der Fläche des Pons aus und drängte sich etwas in das lockere Gewebe der Pia mater ein. Wahrscheinlich erscheint es auch, dass die Dislokation der Arteria basilaris durch das Wachstum der Geschwulstmasse bedingt wurde. Die Hauptmasse der letzteren liegt ebenso wie die Arterie links von der Medianebene, der oberflächliche Defekt jener, welcher dem Loche in der Dura entspricht, genau zentral. Die weitere Entwicklung der Geschwulst nach Perforation der Dura wird daher zunächst in der Mittellinie erfolgt sein. Vielleicht begünstigte eine primäre Abweichung der Arteria basilaris nach links ihre weitere Verschiebung in dieser Richtung. Dass eine solche bestanden, lässt sich aus der überwiegend grösseren Stärke der rechten A. vertebralis schliessen, da bei verschiedener Ausbildung dieser letzteren Gefässe der Anfangsteil der Basilaris gewöhnlich in der Richtung des stärkeren Stromzweiges hinübergedrängt wird.

Die feinere Zusammensetzung der Geschwulst bestätigt die Annahme einer Ecchondrosis prolifera, indem sie aus denselben physaliforen Elementen des Chordaknorpels besteht, welche von Professor Virchow zuerst beschrieben sind. Die oft sehr grossen, aber selten mehrkernigen, rundlichen oder etwas länglichen Zellen enthielten eine feinkörnige, grösstenteils zu feinen Netzen angeordnete (oder geronnene) Substanz

und neben derselben, oftmals sie vollständig verdrängend, hyaline Kugeln von verschiedener Zahl und Grösse. In dem gelatinösen Zentrum, wie in der das Loch der Dura erfüllenden Masse waren die Zellenkugeln, in der trüben Rindenschicht die körnige Zellensubstanz vorherrschend. Bei Zusatz von Jod-Jod-Kaliumlösung zeigte sich an einzelnen der Kugeln, namentlich nach ihrer Isolierung, aber auch hin und wieder an dem körnigen Zelleninhalt eine matt violette Färbung, die sehr deutlich gegen das Jodgelb, welches die übrigen Teile annahmen, hervortrat. Schwefelsäure färbte alle Teile gleichmässig rot, doch bildeten sich an einzelnen Stellen in der Flüssigkeit reichliche feinkörnige und schön blau gefärbte Niederschläge. Die Bildung amyloider Substanz in knorpligen Teilen erklärt, wie dies von Prof. Virchow (Arch. VIII 364) nachgewiesen, den Gang der amyloiden Erkrankung bei langwierigen Leiden des Knochensystems; in spheno-occipitalen Ecchondrosen hatte derselbe keine Bildung von Amyloid beobachtet, freilich aber auch keine so beträchtliche Entwicklung von Knorpelsubstanz.

Es ist ein, soviel ich weiss, bisher noch nicht bei diesen Geschwülsten beobachtetes Verhalten zu erwähnen, das ist die Anwesenheit von mit Blut gefüllten Gefässen. Ohne das seltene Präparat für die Aufbewahrung unbrauchbar zu machen konnte über die Verteilung und Herkunft derselben nichts Bestimmtes ausgemacht werden. Die von mir gesehenen Zweige hatten ein ziemlich weites Lumen, eine schmale, bindegewebige Adventitia und ebenso eine so kernarme Membr propria. Bis auf den Mangel der Muskelfasern hätte ma sie für schwache venöse Gefässe halten können. Die Wan dungen gaben keine amyloide Reaktion.“

Im gleichen Jahre wie Klebs veröffentlicht Schröde in der Zeitschrift für praktische Heilkunde für Hannove drei in Göttingen zur Beobachtung gelangte Fälle über d

Schleimgeschwulst des Clivus Blumenbachii, die ich gleichfalls mitteilen will:

Fall I. Amalie Sch., 28 Jahre alt, Mädchen aus Reinhausen, starb am 25. Juli 1859 auf der hiesigen medizinischen Abteilung an Typhus abdominalis. Bei der am 26. Juli angestellten Sektion bot nach Eröffnung des Schädels das Gehirn keine irgendwie bemerkenswerte Abweichung dar; aber beim Abziehen desselben von der Schädelbasis zeigte sich hier selbst auf dem Clivus Blumenbachii in Form einer gallertartigen Masse eine weiche, zerfliessliche, durchscheinende Geschwulst von etwa Haselnussgrösse und weisslichem glattem Ansehen. Dieselbe war unter dem Pons Varolii gelagert und erhob sich, mit einem kurzen dünnen Stiele ansitzend, von der Spitze einer länglichen Exostose, welch letztere die Dura mater durchbrochen hatte und sich an der Stelle der ehemaligen Synchondrosis spheno-occipitalis befand. Der an dem noch vorrätigen Präparate angestellten Untersuchung zufolge waren die Sinus sphenoidales mittelmässig entwickelt und der, übrigens symmetrisch gebaute, Clivus Blumenbachii etwas kurz: Der Abstand vom vorderen Umfange des Foramen magnum occipitale bis zur Mitte der Proc. clinoidei post. betrug 17 Linien (Par.).

9 Linien oberhalb des Foramen magnum occipitale begann die bereits erwähnte Exostose in Form einer rauhen, mit mehreren Querfurchen versehenen, länglichen Erhabenheit, die an ihrem hinteren Ende steil abfiel und 2 Linien hoch war, während sie an ihren anderen Seiten allmählich in die innere Begrenzung einer die Basis der Exostose vorn und zu beiden Seiten einfassenden, ungefähr $^1/_2$ Linie tiefen und ebenso breiten, und gegen die Fläche des Clivus scharf abgegrenzten Furche sich verlor. Sodann bemerkte man, ungefähr $^1/_2$ Linie von dem hinteren Umfange der Exostose entfernt und etwas nach aussen und rechts von der Mittellinie, eine gegen die

Fläche des Clivus mit einem scharfen Rande sich absetzende und 1 Linie weit in den Knochen eindringende, lochförmige Vertiefung. Im übrigen war das an seinen freien Rändern unregelmässig gefurchte und gezackte Dorsum sellae turcicae etwas stark nach vorn geneigt, die Sella turcica selbst ziemlich tief und in ihrem sagittalen Durchmesser verkürzt, welch letzterer in der Höhe des oberen Randes des Dorsum sellae und des Tuberculum sellae und zwar in der Mittellinie gemessen, 4 Linien betrug.

Fall II. Georg W., 58 Jahre alt, Schuhmacher aus Rossdorf, trat am 23. Oktober 1860 in die hiesige medizinische Klinik ein. Patient, welcher zuzeiten viel Branntwein getrunken hatte, litt früher viel an Hustenbeschwerden, erinnerte sich aber nicht, sonst schon erheblich krank gewesen zu sein, bis er zuerst vor einem Vierteljahr durch eine starke ödematöse Anschwellung der Beine arbeitsunfähig geworden war. Irgendwelche Störungen, welche auf eine krankhafte Affektion des Gehirns schliessen liessen, wurden niemals beobachtet. Der Kranke starb einen Tag nach seiner Aufnahme, am 24. Oktober, und wurde am 25. Oktober seziert. Bei Eröffnung des Schädels zeigte sich die Schädeldecke mässig dick und das linke Scheitelbein ein wenig stärker gewölbt. Der Sinus transversus war mit dunkeln Blutgerinnseln erfüllt. Die Pia mater erschien gedrückt und verdickt. Die Hirnsubstanz selbst war von fester Konsistenz und die Ventrikel enthielten eine geringe Menge Serums. Die Glandula pinealis war in ihrem Querdurchmesser vergrössert und in der Mitte mit einer Längsfurche versehen. Ausserdem bemerkte man auf dem Clivus Blumenbachii, und zwar in der Mittellinie, eine scheinbare Cystenformation von weisslichem, durchscheinendem Ansehen, welche eine Schleimgeschwulst von Haselnussgrösse darstellte und unter dem Pons Varolii gelagert war. Dieselbe zeigte sich bei näherer Untersuchung

als aus drei kleineren, zusammenhängenden, etwa erbsengrossen Bläschen zusammengesetzt, welch letztere traubenförmig mit einem kurzen Stiele einer kleinen, knöchernen Hervorragung, einer Exostose des Clivus, ansassen.

Fall III. Der dritte Fall betrifft eine 46 Jahre alte Frau, Luise F., unverheiratet, aus Nörten gebürtig, welche seit ihrer frühesten Jugend an periodisch alle 14 Tage wiederkehrendem Erbrechen und heftigen Stirnkopfschmerzen gelitten haben, sonst aber stets gesund gewesen sein soll. Irgendwelche cerebrale Erscheinungen sind bei ihr nie bemerkt worden. Am 7. Juli 1863 starb sie in der Göttinger medizinischen Klinik des Herrn Geheimen Hofrat Hasse an allgemeiner Carcinose, welche vom Magen beginnend, sich allmählich fast auf alle übrigen Organe verbreitete.

Die Sektion bestätigte die klinische Diagnose der allgemeinen Carcinose. Als Zufallsbefund wurde an der Hirnbasis eine kleine gallertige Geschwulst gefunden, die nachstehend, wie folgt, im Sektionsprotokoll beschrieben wurde.

„Beim Abziehen des Gehirns von der Schädelbasis bemerkte man eine gallertartige Masse, von der sich bei weiterem Abheben des Gehirns ein kleiner, etwa hanfgrosser Teil ablöste und in der Arachnoidea basilaris dem Gehirn adhärierte, während der bei weitem grössere Teil auf dem Clivus Blumenbachii in Form einer nahezu halbkugeligen Geschwulst sitzen blieb. Letztere war von Erbsengrösse, von weisslichem, etwas durchscheinendem Aussehen, von glatter Oberfläche, von der Konsistenz eines zähen Schleimes, und unter dem vorderen Rande des Pons Varolii und zwar in der Mittellinie, unter der A. basilaris, nahe vor deren Teilung gelagert, auf welche Teile indes die Geschwulst nicht irgendwie verändernd eingewirkt hatte. Bei dem Versuche, die letztere von dem Clivus abzuheben, zeigte sich, dass dieselbe mit der Spitze einer kleinen, härtlichen Hervorragung inniger zusammenhing, welch

letztere von der Dura mater überzogen war und sich als eine Exostose des Clivus erwies.

Was nun das nähere Verhalten der Knochen, in specie des Grundbeines betraf, so waren die Durchmesser des Schädels proportional, und liess die Schädelbasis in ihrem Bau keine Asymmetrie erkennen. Die Keilbeinhöhlen, die sehr stark entwickelt waren, wurden nach oben und hinten durch eine ganz dünne, durchscheinende Knochenlamelle begrenzt, und zwar in der Art, dass der Boden der Sella turcica ausschliesslich, sowie der Clivus nur allein und zwar in einem sehr weiten Umfange als Deckel für die linke Keilbeinhöhle verwendet wurden. Auf eben jener zarten Knochenlamelle, und zwar in der Mittellinie des Clivus, 1 Zoll oberhalb des vorderen Randes des Foramen magnum occipitale, erhob sich die bereits erwähnte knöcherne Hervorragung in Form einer halbkugeligen, 1 Linie hohen und an der Basis $1^1/_2$ Linien im Durchmesser haltenden Exostose, welche nur von der Dura mater überzogen war und in ihrem Innern aus rötlichem Knochemark bestand.

Was nun den feineren Bau der Schleimgeschwulst anlangte, so zeigte die letztere eine schleimige gallertartige fast homogene, nur sehr feinfaserige Grundsubstanz, und in diese eingebettet und ziemlich dicht gedrängt liegend, grosse durchscheinende blasige, teils runde, teils etwas in die Länge gezogene Zellen (Virchows sogenannte Physaliforen), die ausser einem homogenen, dem Anscheine nach schleimigen Inhalte ovale, glänzende, zum Teil wandständige Kerne und kleine Blasen (Virchows Physaliden) enthielten; letztere waren nur mit einer feinkörnigen Masse gefüllt, welche in Essigsäure und Natron erblasste.

Die Analogie der drei erwähnten Fälle zeigt sich nicht nur in dem gleichen Verhalten der Geschwulstform in Betreff ihres makroskopischen und mikroskopischen Baues, sondern

auch in dem Vorkommen der Geschwulst als in unmittelbarer Verbindung mit einer anderen Neubildung, nämlich einer Exostose des Clivus. Aber auch in ihrem klinischen Verhalten stimmen dieselben überein, und zwar gegenüber der Geschwulstform selbst, als auch den in den einzelnen Fällen angeführten, allerdings nur geringfügigen, vielleicht indes mit der Bildung der Geschwulst in einem gewissen genetischen Zusammenhang stehenden anderweitigen Entwicklungsanomalien an den Schädelknochen, in specie an dem Grundbeine, insofern in den drei Fällen zum Teil überhaupt gar keine krankhaften Symptome von seiten des Nervensystems vorhanden gewesen sind, oder letztere doch weder unmittelbar noch mittelbar mit der Geschwulstform in irgend welchen Zusammenhang gebracht werden können.

So liefern daher, schreibt Schroeder weiter, diese drei Fälle in ihrer klinischen Bedeutung den exakten Nachweis, dass die Schleimgeschwulst weder direkt noch mittelbar auf die Funktionen der Zentralorgane des Nervensystems nachteilig einzuwirken vermag.“

Nun folgt in der chronologischen Reihenfolge die Dissertation von Blumenthal, der in dieser eine Schleimgeschwulst beschreibt, welche sich bei einer am 25. August 1868 im pathologischen Institut zu Göttingen angestellten Sektion eines 39jährigen Mannes auf einer Exostose aufsitzend, am Clivus Blumenbachii vorfand und sich in nichts von der durch Virchow entdeckten „Ecchondrosis physalifora“ unterschied. Der Fall ist kurz folgender:

August R., 39 Jahre, Ackermann aus Reifenhausen, wurde am 8. August 1868 in die chirurgische Abteilung des Göttinger Hospitals aufgenommen. Er hatte sich am 13. Juni desselben Jahres durch einen Sturz vom Pferde, wobei er unter das Rad eines Wagens geriet, eine komplizierte Fraktur beider Unterschenkelknochen zugezogen. Am 24. August er-

folgte unter schweren Kollapserscheinungen der Tod des Patienten, der während seines Aufenthaltes im Hospital keine Zeichen irgendwelcher geistigen Störung, noch von seiner letzten schweren Erkrankung unabhängige, nervöse Symptome darbot.

Aus dem Sektionsprotokoll möchte ich nur nachstehendes anführen:

Gehirn etwas ödematös, Hirnhäute sehr anämisch. Am Clivus Blumenbachii eine Exostose, auf derselben ein ebenso grosses Chordom.

Der Verfasser führt weiter aus:

„Das Präparat, das mir vorliegt, ist eben jener ausgesägte Clivus. Derselbe zeigt, $1^1/_2$ cm von dem ungleich entwickelten Proc. clinoid. post. und $3^1/_2$ cm vom vorderen Umfang des Foramen magnum entfernt, genau an der Stelle der früheren Sphenooccipitalsynchondrose, eine etwas nach links von der Mittellinie abweichende, kaum stecknadelkopfgrosse Exostose, welche von der Basis bis oben ungefähr die gleiche Breite einhält, und mit ihrer rauhen Spitze die Dura mater durchbohrt hat. Letztere, welche sonst überall glatt der Clivus überzieht, ist im hinteren Abschnitt desselben von vielfach sich durchkreuzenden, roten Streifen durchzogen; mehr nach vorne zu, auf dem stark vorwärts geneigten Dorsum sellae zeigen sich grössere diffuse blaurote Flecke. Bei mikroskopischer Untersuchung erwiesen sie sich als teils in Gefässen, teils in cavernösen Hohlräumen enthaltenes Blut, dessen Formelemente zwar geschrumpft, aber noch gut erkennbar sind. Knorpelreste der früheren Synchondrose sind nirgends mehr aufzufinden. Die Keilbeinhöhlen von sehr ungleicher Weite; die linke ist durch das starke Hinüberweichen der etwas schief gestellten Scheidewand kaum halb so breit als die rechte; ausserdem reicht sie weniger weit nach vorn und ragt lange nicht so hoch in die Substanz des Keilbeinkörpers

inauf als die rechte, so dass die Decke der Höhle, die rechts eine Dicke von 1/2 cm hat, links, wo sie die schon beschriebene Exostose trägt, 1 cm dick ist.

Von der erbsengrossen Geschwulst, die der Exostose aufass, ist leider nichts mehr erhalten, so dass ich in Bezug auf ihr mikroskopisches Verhalten mich auf die Untersuchung des Herrn Professor Krause berufen muss, der sie ganz analog den übrigen an dieser Stelle gefundenen Schleimgeschwülsten zusammengesetzt gefunden hat."

Der nächste, der sich wieder mit Untersuchungen über die Ecchondrosis physalifora befasste, war H. Steiner, der im Jahre 1894 zum Zwecke seiner Dissertation, auf Veranassung Ribberts, in Zürich eingehend über diese Geschwulst bearbeitet hat, aber nach Fertigstellung des Manuskripts den Folgen einer septischen Infektion erlegen ist.

Wie Ribbert berichtet, hat Steiner fünf Präparate in frischem und gehärtetem Zustand untersucht, die in ihrem makroskopischen Aussehen durchaus den bekannten Verhältnissen entsprachen und sich mikroskopisch als gallertige Tumoren erwiesen, die aus blasentragenden Zellen, den Physalifären, zusammengesetzt waren und histologisch grosse Ähnlichkeit mit der Chorda und den Gallertkernen der Zwischenwirbelscheiben hatten. Nach Abschluss der Arbeit Steiners sind, wie Ribbert mitteilt, noch fünf weitere einschlägige Fälle gefunden worden.

Ich werde auf diese Mitteilungen Ribberts bei näherer Besprechung der Genese der Neubildung wieder zurückkommen. Vorerst will ich in der chronologischen Aufzählung der noch überlieferten Beobachtungen der Ecchondrosis physalifora fortfahren und die zu Marburg 1897 von Nebelthau in seiner Dissertation behandelten Fälle anführen:

Der erste Fall betrifft eine 48jährige Frau, welche am 9. III. 94 an Carcinoma recti gestorben ist und am 10. III 94 seziert wurde. Im Sektionsbericht heisst es:

„In der Mittellinie des Clivus, ungefähr 1½ cm vom Rande des Dorsum, befindet sich ein kleiner, runder Defekt der Dura, aus welchem eine meist gallertige Masse von geringem Umfange und ein kleines Knochenspitzchen hervorragt. An der unteren Fläche des Pons sieht man an der entsprechenden Stelle in der Mitte eine rundliche, scheibenförmige Masse von 1—2 cm Durchmesser, 2—3 mm Dicke, welche den mittleren Teil der A. basilaris von links her überlagert, sich aber von derselben abheben lässt; dabei zeigt sich, dass die Geschwulst an der unteren Fläche der Arachnoidea lose anliegt. Nur nach links vorn hängt sie innig mit der hier etwas weisslich verdickten Arachnoidea zusammen. Die Konsistenz ist gallertig weich, die Farbe weisslich durchscheinend. In der A. basilaris findet sich ein dünnes, fadenförmiges Gerinnsel, welches sich in die A. vertebralis hinein fortsetzt.

Bei schwacher Vergrösserung, schreibt Nebelthau weiter, lassen sich an einem aus der Gegend der höchsten Höhe der Excrescenz entnommenen Schnitte folgende Verhältnisse erkennen:

1½ cm hinter der Lehne des Türkensattels ist die Dura durchbrochen. In das Loch hinein ragen, sich etwa 1 mm über das Niveau erhebend, ein paar Knochenbälkchen, in deren oben offenen Räumen Fetzen eines lockeren, maschigen Gewebes hängen, welches ich in folgendem kurzweg Geschwulstgewebe nennen möchte. Die tieferen Markräume der Exostose sind teilweise mit ausserordentlich zellreichem Mark ausgefüllt, teilweise ebenfalls mit Geschwulstgewebe. Dieses erstreckt sich von hier aus nach vorn unter der Dura bis 2 mm hinter die Rücklehne der Sella und senkt sich dabei

noch bis zu 4 mm Tiefe in die Maschen des normalen Knochengewebes des Clivus hinein. Nach hinten überragt die subdural liegende Geschwulstmasse den Fusspunkt der Knochenerhebung nur wenig, so dass die Gesamtausdehnung in die Länge nicht ganz $1^1/_2$ cm fasst. Am linken Umfang der Exostose lässt sich das Geschwulstgewebe, allmählich immer etwas weniger tief eindringend, bis zum letzten Schnitt, welcher noch einen ziemlich beträchtlichen Durchschnitt davon erkennen lässt, ebenfalls unter der Dura weiter verfolgen. Der rechts von der Mittellinie liegende Teil entzieht sich der Beschreibung, da die rechte Schnittfläche des Präparates durch die Höhe der Exostose gelegt war.

Von einer eigentlichen Corticalis der Clivusoberfläche kann nur hinter der Knochenerhebung die Rede sein; in den vorderen Partien münden die Knochenräume frei unter die Dura und enthalten zunächst hinter der Sella Blutgefässe von ziemlich beträchtlicher Weite, welche offenbar den von Virchow an dieser Stelle beschriehenen venösen Geflechten angehören; etwas weiter hinten sind sie schon ausgefüllt von dem zu oberst unter der Dura liegenden Anteil der Geschwulstmasse. Die subdural liegenden Massen erscheinen auf den Durchschnitten hie und da durch Knochenbälkchen oder Bindegewebszüge in einzelne Portionen zersprengt, deren gemeinsamer Zusammenhang sich jedoch durch die Serienschnitte für alle Teile verfolgen und nachweisen lässt.

In den vorderen mittleren Partien, d. h. da, wo das Geschwulstgewebe seine grösste Mächtigkeit erreicht hat und am weitmaschigsten wird, lässt es im Zentrum eine stecknadelkopfgrosse Höhlenbildung erkennen.

Reste von Knorpelgewebe finden sich nur an einigen vor der Exostose gelegenen Knochenspangen. Eine sehr dünne Knorpellage überzieht hier die der Zelle zugekehrte Fläche derselben und reicht von den oberflächlichsten Bälkchen nur

wenig in die Tiefe hinab. Der etwas unregelmässigen, wenig scharf abschneidenden und buchtigen freien Oberfläche dieses Knorpelüberzuges schmiegt sich das Geschwulstgewebe direkt und innig an. Ferner finden sich noch spärliche hyaline, sich wie die Knorpelsubstanz färbende Massen auf den obersten über die Dura herausragenden Knochenbälkchen, an einer Stelle der Knochensubstanz unmittelbar anliegend; doch lassen sich in ihnen keine Knorpelzellen nachweisen.

Die am Pons hängen gebliebene, linsenförmige Masse stellt nichts anderes dar, als ein ununterbrochenes Convolu der später näher zu beschreibenden Geschwulstzellen. Knorpel reste sind in ihr nicht zu entdecken, ebensowenig zellose hya line Substanz, dagegen ist auch hier an den Stellen, wo da Gewebe sehr weitmaschig wird, unregelmässige Lückenbildun zu erkennen."

Fall II. 28jähriger Mann. Tod infolge einer äussere Verletzung am 13. Oktober 1894. Sektion am 15. X. 189 Der Sektionsbericht lautet:

„Beim Herausnehmen des Gehirns wird an der Hinte fläche des Clivus Blumenbachii eine kleine Geschwulst ei gerissen, deren eine Hälfte in der Umgebung der A. basilari am Pons hängen bleibt. Dieselbe ist ca. erbsengross, komm die Dura mater durchbrechend, aus dem Knochen heraus, i von eigentümlich glasiger Beschaffenheit, fast durchsichti sehr weich und undeutlich lappig. Das Präparat lässt b schwacher Vergrösserung folgende Verhältnisse erkennen:

Etwa $1^1/_2$ cm hinter der Rücklehne des Türkensatte findet sich das Gewebe der Dura durchbrochen, und hera ragt eine kleine 2—3 mm hohe Exostose, welche nach hint und besonders nach vorn steiler als nach den Seiten abfäl Ihre Basis ergibt in sagittaler Richtung einen grössten Durc messer von 3 mm Länge. Dem obersten Bälkchen der klein

Knochenerhebung aufliegend, erscheint eine Knorpelkappe, welche an ihrer dicksten Stelle eine Höhe von 1/4 mm erreicht. An ihrer der Schädelhöhle zugekehrten Oberfläche hängen in unregelmässigen Fetzen spärliche Reste der zur Untersuchung im frischen Zustande hier grösstenteils abgekratzten Geschwulstmasse. Der oberste Teil der kleinen Kappe geht in eine vollständig knorpellose hyaline Substanz über, welche von Geschwulstzellen durchsetzt ist, so dass auf den Schnitten die letzteren in kleinen Gruppen inselförmig in der Grundsubstanz verstreut erscheinen oder an den Rändern zapfenförmig in sie eindringend. Um den Fuss der Exostose herum, unterhalb des Niveaus der harten Hirnhaut, liegt ferner an ihrem vorderen, rechtsseitigen und hinteren Umfange, in das hier stark verdickte Gewebe der Dura sich hineinschiebend, die weiche Tumormasse ausgebreitet. Sie ragt nach hinten weiter hinaus als nach vorn und bietet im ganzen einen grössten Längsdurchmesser von 1 cm, eine Dicke von im Maximum 2—3 mm, während die Breite nicht anzugeben ist, da der letzte Schnitt auf der rechten Seite des Clivus noch Geschwulstgewebe in ziemlicher Ausdehnung trifft. Die Masse überschreitet mit den Polen ihrer nach dem Gesagten etwa hohnenförmigen Gestalt eine sagittal durch die höchste Höhe des Auswuchses gedachte Linie nach links hin, und zwar hinten weiter als vorn, und schiebt sich mit ihrem mittleren Teil von rechts nach links noch ein Stück in den Fuss der Exostose hinein, indem sie hier in den Knochenräumen derselben zu liegen kommt. An ihrer dicksten Stelle weist das Geschwulstgewebe eine auf dem Durchschnitte im Maximum etwa den vierten Teil ihres Flächeninhalts ausmachende, langgestreckte Höhlenbildung auf. Die der Neubildung benachbarten Markräume des Knochens sind dicht vollgestopft mit massenhaften kleinen soliden Zellen, zwischen denen zum Teil nur keine oder nur sehr spärliche grössere Fettzellen zu er-

kennen sind. Die Clivusoberfläche verhält sich im übrigen geradeso, wie dies bereits bei Fall I beschrieben worden ist.“

Fall III. Ohne weitere genauere Angaben.

Bei schwacher Vergrösserung erkennt man, dass 1½ cm hinter der Sella turcica sich eine kleine Exostose erhebt, welche vorn ganz allmählich in den hinteren Teil der Sattellehne übergeht, während sie hinten in einem Absturz von ca. 3 mm Höhe in nahezu rechtwinkeliger Knickung steil nach dem Clivus abfällt. Auf ihrer abgeplatteten Spitze trägt sie eine Lage von Knorpelgewebe, dessen unterster Teil eine kompakte Masse darstellt, während die oberen, weit weniger intensiv oder an manchen Stellen kaum gefärbten Partien zum grössten Teil von der soliden Basis abgetrennt erscheinen durch dazwischen liegendes lockeres Geschwulstgewebe, so dass nur vorn an einer Stelle eine ziemlich schmale Brücke hyaliner Substanz die oberen blassen mit den unteren tiefer gefärbten Teilen verbindet. Diese letzteren reichen besonders in ihren vorderen Abschnitten ziemlich tief, bis zu 3 mm, mit zackigen Begrenzungslinien in die Knochenspangen hinein. Über der kleinen Erhebung ist die Dura buckelförmig empor gehoben, sehr verdünnt und über dem vordersten Teil der Knorpelkappe an einer Stelle durchbrochen. Durch dieses Loch ragt Geschwulstgewebe frei in die Schädelhöhle hinein. Am hinteren steilen Abhang der knorpeligen Exostose hängt ein 2 mm dicker Klumpen von Geschwulstmasse beutelförmig bis zum Fusse derselben herunter, sich zwischen Dura und Knochen hineinschiebend. Auch am vorderen Umfange des Auswuchses erstreckt sich die Tumormasse noch eine Strecke von 3 mm in horizontaler Richtung unter der harten Hirnhaut nach der Sella zu. Diese vorderen und seitlichen Portionen liegen subdural in oberflächlichen Knochenmulden oder dringen auch etwas tiefer bis zu 2 mm in die obersten Knochenmaschen hinein. An der dicksten Stelle ist auch hier ein

twa stecknadelkopfgrosse zentrale Höhlenbildung in dem ockeren Gewebe zu erkennen. Ebenfalls stimmen auch an iesem Präparate die die angrenzenden Markräume und die brige Knochenoberfläche des Clivus betreffenden Verhältnisse it den beiden vorigen Fällen vollständig überein, nur findet ich hier noch ganz vorn, dicht hinter der Sattellehne, ein uf allen Schnitten vollständig von den übrigen Knorpeln etrennter kleiner Knorpelrest. Es sitzt dieser an einigen nochenspangen, welche die vordere Wand, der bei Fall I äher beschriebenen, ein Gefäss des venösen Plexus beherergenden Knocheneinsenkung bilden, so zwar, dass die kleine norpelleiste auf den links von der Mittellinie des Präparates llenden Schnitten ziemlich spitzkantig in das Lumen des efässes vorspringt, in den mittleren Schnitten eine Zeit ng fehlt, um in den rechts fallenden wieder aufzutauchen, dem sie hier mehr als flacher, höchstens $^1/_2$ mm dicker Belag e vordere knöcherne Wand der Gefässfurche überzieht und ch noch etwas nach vorn und oben, also nach der Rückenhne hin, umschlägt. Es liegt dieser Knorpelüberzug überall n Knochenspangen direkt auf und gehört mit seiner Unterge der knöchernen Oberfläche des Clivus an, insofern die erste Decke des Hohlraumes nur durch die harte Hirnhaut bildet wird. Endlich findet sich noch in dem den Boden r Gefässfurche auskleidenden Bindegewebe ein weiteres eines Knorpelkörnchen eingelagert, ebenfalls vollständig liert.

Über die genauen histologischen Verhältnisse der nzelnen Fälle lässt sich Nebelthau in zusammenfassender eise, wie folgt, aus:

„Im frischen Zustande untersucht, erwiesen sich die eichen, gallertigen Geschwulstmassen zusammengesetzt aus n seit Virchow bekannten, grossen, blasigen Zellen, den gen. Physaliden. Die Grösse der Zellen schwankte in

ziemlich weiten Grenzen. Sie besitzen eine deutliche, feine Membran, einen durchsichtigen, farblosen Inhalt und einen bläschenförmigen Kern. Häufig lässt sich im Innern des Zellkörpers ein grösserer, vacuolenähnlicher Hohlraum erkennen. Die blasigen Zellen liegen meist lose aneinander, so dass sie vielfach isoliert werden können; entweder stossen die Zellwände unmittelbar aneinander, oder es findet sich dazwischen farblose Flüssigkeit von etwas schleimiger Beschaffenheit, welche indes bei Zusatz von Essigsäure keine deutliche Gerinnung zeigt. Hie und da verlaufen zwischen den Zellen feinste Fibrillen.

Bei Zusatz von schwacher Jod-Jodkalilösung färbt sich der farblose Inhalt der Zellen mehr oder weniger deutlich rötlich-gelb, bis dunkelbräunlich-rot; diese Färbung teilt sich ebenso auch der umgebenden Flüssigkeit mit; auf Zusatz von wässeriger Flüssigkeit tritt eine Lösung und Diffusion des Zellinhaltes ein, so dass die Jodfärbung schwindet und nach einiger Zeit überhaupt nicht mehr nachweisbar ist. In manchen Zellen bleibt inmitten des bräunlich gefärbten Inhaltes ein hellerer Raum, einer Vacuole entsprechend, welche die Jodfärbung nicht annimmt.

Aus dem ganzen Verhalten geht wohl zweifellos hervor, dass die hyaline Inhaltsmasse der Blasenzellen zum grössten Teil aus Glykogen besteht.

Am gehärteten und gefärbten Präparate erscheint das weiche gallertige Gewebe da, wo es in kompakter Masse auftritt, bei stärkerer Vergrösserung als eine Anhäufung von Zellen, zwischen denen an den weitaus meisten Stellen von einem eigentlichen Zwischengewebe nichts zu sehen ist. Es liegt hier Zelle dicht an Zelle gedrängt und nur an vereinzelten Punkten trifft man zwischen diesen eine mehr hyaline oder etwas streifige, seltener eine feine nadelförmige Strichelung und ganz selten einige Knorpelzellen aufweisende

Substanz. Sie liegt bisweilen mehr als ein solides und soli-
äres Klümpchen inmitten der Zellenmassen, bisweilen aber
mschlingt sie in oft sehr zierlichen Bogenlinien ein paar
Zellgruppen, um sich dann mit ihren zarten Ausläufern im
Gedränge der umgebenden Zellen zu verlieren. An manchen
Stellen könnte man ferner auch von einer fibrillären, binde-
ewebigen Zwischensubstanz sprechen, nämlich da, wo das
Geschwulstgewebe dem Bindegewebe direkt anliegt und dieses
ehr weniger starke Faserbündel in die peripheren Teile
– doch stets nur eine äusserst kleine Strecke weit — hinein-
chickt. Es trifft dies jedoch durchaus nicht überall zu, denn
ährend an manchen Stellen die beiden Gewebe an ihrer
renze dicht miteinander verfilzt erscheinen, schneiden an
nderen die Bindegewebszüge scharflinig gegen die Geschwulst-
asse ab. Im ganzen und grossen tritt eine eigentliche
wischensubstanz sehr zurück gegenüber der Masse der dicht
einander liegenden Zellen, welche in ihrer Gesamtheit ein
– je nachdem die Zellen grösser oder kleiner sind — enger-
er weitmaschiges Gewebe repräsentieren mit sehr zahl-
ichen eingestreuten Kernen. Form und Grösse der Zellen
lbst ist sehr verschieden. Es kommen solche vor, welche
nfach aus einem soliden, feinkörnigen Protoplasmaleib be-
ehen ohne sichtbare Zellmembran, einen verschieden grossen
ern enthalten und eine Form aufweisen, welche rundlich,
al, langgestreckt, polygonal, oder auch unregelmässig ver-
telt und in verschiedentliche Fortsätze ausgezogen erscheinen
nn. Diese kleineren, soliden Formen findet man besonders
den peripheren Teilen der Zellanhäufungen und ganz
eziell da, wo diese am Knorpel anstossen. Dagegen wird
i weitem die Hauptmasse des weichen Geschwulstgewebes
rch Zellen gebildet, welche durch Vacuolenbildung im Innern
mehr weniger umfangreiche Blasen umgewandelt sind, an
lchen man schliesslich nur noch eine feine Begrenzungs-

linie und den daran anliegenden Kern, dagegen so gut wie nichts mehr vom Protoplasma erkennen kann. Zwischen beiden Extremen kommen alle möglichen Übergangsformen vor: Zellen, in deren Protoplasma erst ein kleines Tröpfchen einer fremden, durchscheinenden, sich nicht färbenden Substanz auftritt, welches noch ganz von einer dunkleren Protoplasmazone umgeben ist, welche dann weiter immer schmäler, häufig halbmondförmig an die Wand gedrängt erscheint, um schliesslich für das Auge vollständig zu verschwinden und ein blasiges Gebilde mit wandständigem Kern zurückzulassen. Auch die Form und Grösse dieser eigentlichen Physaliden schwankt je nach ihrem Fundort ziemlich beträchtlich. Es kommen polygone, sich gegenseitig kantig abplattende oder ganz langgestreckte, neben den die grösste Mehrzahl ausmachenden ovalen und runden Zellformen vor. Dabei zeigt sich deutlich, dass der äussere Druck der umgebenden Gewebe der Hauptsache nach die verschiedene Gestaltung bewirkt, indem an schmalen von Bindegewebe oder Knochen komprimierten Partien die Zellen eine ganz langgestreckte Gestalt annehmen, während sie, je mehr sie sich dem Zentrum grössere Anhäufungen nähern, immer runder und grösser werden. Schliesslich können sie an diesen Stellen vollständig zerfallen, so dass das Gewebe hie und da unregelmässig zerrissen und auseinandergewichen erscheint oder aber gerade an den Stellen, wo es seine grösste Mächtigkeit erreicht, eine zentrale Höhlenbildung erkennen lässt, welche sich als kugliger oder mehr langgestreckter, ziemlich glattwandiger Raum inmitten der hier stets sehr weiten Maschen des Geschwulstgewebes befindet. Im Innern der Höhle und zwar zunächst den Wandungen finden sich zahlreiche grössere und kleinere Tröpfchen einer hyalinen, sich wie das Zellprotoplasma der Physaliden färbenden Substanz. Diese, offenbar Zerfallsprodukte der Zellen repräsentierenden, kugeligen Partikelchen finden sich

auch stets schon da, wo die Lückenbildung durch Confluieren mehrerer Maschenräume erst im Beginn angedeutet ist. Bisweilen erscheint wieder in einer grösseren zentralen Höhle ein Klumpen engmaschiges Geschwulstgewebe, welches dem umgebenden, weitmaschigen breitstielig aufsitzt und knopfförmig in das Lumen der Höhle vorspringt.

In zweiter Linie interessiert hauptsächlich das Verhalten des Knorpels. Derselbe ist an den weitaus meisten Stellen einfach hyalin, es kommt jedoch auch hie und da Knorpelgewebe vor, welches in seiner Grundsubstanz eine sehr feine, nadelförmige Strichelung oder eine durch die verschiedene Intensität der Färbbarkeit hervortretende Streifung erkennen lässt. Ferner zeigt der Knorpel an den verschiedenen Stellen eine mehr gesetzmässige Verschiedenartigkeit des Verhaltens, insofern die tiefsten, d. h. dem unterliegenden Knochen zunächst gelegenen Partien, dem gewöhnlichen Verhalten des Knorpels am meisten entsprechen. Nur sind hier die Zellen auffallend gross und zahlreich und lassen, mit Ausnahme des bei Fall III beschriebenen, vorn hinter der Sella isoliert gelegenen Knorpelleistchens, nirgends eine Reihenstellung an der Grenze zum Knochengewebe hin erkennen. Hier, an den dem Knochen zunächst gelegenen Bezirken, färbt sich auch das Knorpelgewebe am intensivsten, d. h. seine Zellen mit Hämatoxylin sehr tiefblau, seine Grundsubstanz z. B. nach v. Gieson sehr schön rot. Je mehr es sich der Oberfläche bezw. dem aufliegenden Geschwulstgewebe nähert, um so mehr tritt eine Veränderung in seinem Verhalten ein, derart, dass das Zwischengewebe sich weniger intensiv färbt, vielfach zellärmer wird, die Zellen sich ebenfalls nicht mehr blau färben, sondern mehr die entsprechende Färbung der Geschwulstzellen annehmen und auch an vielen Stellen eigentümliche Gestaltveränderungen eingehen. Diese bestehen einmal in dem Auftreten mannigfacher Ausläufer und Fortsätze

des Protoplasmas, welche dem Knorpelkörperchen ein sehr vielgestaltiges Aussehen geben können; so sieht man Stern-, Retorten-, Kolben-, Trommelschläger-, Biskuitformen regellos in der blassen Grundsubstanz verstreut und andererseits trifft man wieder Zellen, welche eine grossblasige, oder durch Differenzierung eines helleren Zentrums und einer dunkleren peripheren Zone ringförmige Gestalt angenommen haben. Wenn einerseits im allgemeinen auch, wie gesagt, die oberen Teile des Knorpels zellärmer werden, so finden sich andrerseits wieder, gerade an den an Geschwulstmasse angrenzenden Knorpelpartien, Stellen, wo gerade das umgekehrte stattfindet, und die Zellen dicht zusammengehäuft in dem fast verdrängten, sehr blass gefärbten Grundgewebe liegen. Die obersten zunächst unter der Dura gelegenen, oder schon in die Schädelhöhle durchgebrochenen, hyalinen Massen zeigen allerdings an den meisten Stellen eine totale Verarmung an Zellen und dokumentieren sich nur durch die gleichartige Färbung und durch das direkte Übergehen in die unterliegende Knorpelmasse als Knorpelgrundsubstanz. Diese obersten zellosen Partien erscheinen stellenweise auf den Schnitten im Innern mehr weniger dicht durchsetzt und auch von aussen wie angefressen von den Zellen der anliegenden Geschwulstmasse, welche die Buchten und Lücken in der sehr unregelmässigen Oberfläche der hyalinen Substanz vollständig ausfüllt oder auch in tiefere Spalten soweit eindringt, dass auf den Durchschnitten oft Teile derselben durch zusammenhängende Zellstränge von dem Gros der übrigen Masse abgesprengt erscheinen.

Was das Verhalten der Gewebe zueinander betrifft, so zeigt sich, dass der Knorpel einerseits direkt in anliegendes Knochen- oder Bindegewebe übergeht; letzteres zeigt sich namentlich sehr deutlich an der ganz vorn isoliert beschriebenen Knorpelplatte in Fall III, wo Knorpel- und Bindegewebe ge-

meinschaftlich jene Knochenmulde austapezieren, um die Wand des venösen Gefässes zu bilden; an der Oberfläche des Knorpels deutet hier nur ein zarter Endothelbelag die Gefässwand an. Andrerseits steht er zum eigentlichen Geschwulstgewebe in gewissen Beziehungen, welche ich kurz noch einmal zusammenfassen möchte. An manchen Stellen ist, wo Knorpel- und Geschwulstmasse aneinanderstossen, eine deutliche Grenze gegeben, insofern die Grundsubstanz des ersteren zwar gewöhnlich in zackigen, unregelmässigen Begrenzungslinien, aber ganz scharf gegen das anliegende Gewebe abschneidet, an anderen ist dagegen die Grenze bisweilen auf breite Strecken eine so verwischte, dass man im einzelnen Falle oft gar nicht mehr imstande ist, zu entscheiden, ist eine betreffende Zelle noch Knorpel- oder schon Geschwulstzelle im engeren Sinn. Die Verschiedenartigkeit der Knorpelzellen einerseits und der Geschwulstzellen andrerseits unter sich selbst ist schon bei Gelegenheit der histologischen Beschreibung der einzelnen Gewebe besprochen. Ich möchte nur hier, was auch schon kurz angedeutet wurde, noch einmal hervorheben, dass es gerade die Stellen sind, wo die beiden Gewebe aneinanderstossen, an denen ihre bezüglichen Zellen Abweichungen der Form und des Inhalts gegenüber denen der entfernteren Teile zeigen. Gerade am Rand des Knorpels und zwar da, wo er sich noch deutlich vom Geschwulstgewebe differenziert, findet man die eigentümlichen Gestaltenveränderungen seiner Zellen. Hier ist es, wo die Knorpelkörperchen durch Aufnahme einer sich weniger färbenden Substanz eine deutlich blasige Beschaffenheit annehmen, ja man sieht auch hier ähnliche Übergangsformen, wie sie bei den Geschwulstzellen beschrieben wurden. Zellen, an denen erst ein kleineres, helleres Zentrum und eine dicke, dunklere Protoplasmazone zu erkennen ist, wechseln ab mit solchen, deren den Kern enthaltender protoplasmatischer Anteil nur mehr halbmondförmig dem blassen,

kugeligen Teil aufsitzt. Dieser erscheint dann umschlossen durch eine zarte Begrenzungslinie, welche sich in die sehr fein zugespitzten Hörner des Protoplasmahalbmondes verliert. Schliesslich kann auch hier die eigentliche Zellsubstanz auf ein Minimum reduziert sein, so dass ein vollständiges, blasiges Gebilde resultiert. Neben den siegelringförmigen Zellen trifft man auch hie und da solche, worin der hellere Teil getrennt durch zwei oder mehr kugelige Vacuolen gebildet wird, was ihnen dann eine mehr ovale oder ganz unregelmässige Gestalt verleiht.

Ferner lässt sich auch bisweilen an den Stellen, wo die Geschwulstzellen in Spalträumen der Knorpelgrundsubstanz liegen, eine Beziehung der beiden Gewebe insofern erkennen, als hier die Geschwulstzellen eine langgestreckte Gestalt aufweisen und die in den angrenzenden Knorpelteilen dicht gedrängt liegenden Knorpelzellen genau dieselbe Formveränderung erkennen lassen: Auch sie erscheinen langgestreckt, spindelförmig und in langen Reihen parallel zur Spalte angeordnet. Schliesslich möchte ich eine Stelle des Präparates 3 nicht übergehen, welche einige Bilder liefert, die, glaube ich, auffallend genug sind, um speziell erwähnt zu werden. Es liegen hier die Geschwulstzellen zapfenförmig im Rande des anstossenden Knorpels, so dass das eine Ende des Zapfens mit dem Gros der Geschwulstmasse im Zusammenhang steht. Dicht neben diesem Zapfen sieht man nun in der Knorpelgrundsubstanz Zellen liegen, welche man sicher als Knorpelkörperchen ansprechen muss und welche, entsprechend den an den engen Spalten beobachteten Verhältnissen, eine den Zapfenzellen ganz analoge Anordnung erkennen lassen, d. h. reihenförmig dicht aneinander gedrängt, parallel den Zapfen liegend, erscheinen und zum Unterschied von jenen nur durch eine kleine Brücke hyaliner Substanz von der Hauptmasse der Geschwulst getrennt sind. Denkt man sich diese Scheide-

wand noch durch eine oder mehrere Zellen ersetzt, welche einerseits an den Knorpelzellenstrang, andrerseits an die Geschwulstmasse anschlössen, so hätte man eben einen solchen Zapfen vor sich.“

Unser Tumor, den Virchow, wie schon des öfteren erwähnt, Ecchondrosis physalifora benannte, weil er ihn als eine schleimig gallertige Metamorphose einer Ecchondrosis des Sphenooccipitalknorpels ansah, wurde von Klebs und einigen anderen Autoren, die ihn als aus Resten der Chorda dorsalis hervorgegangen ansahen, mit dem Namen „Chordom“ belegt.

Unter gleichem Titel veröffentlicht auch Schläpfer in seiner Inaugural-Dissertation 1897 in Zürich angestellte histologische Beobachtungen über fünf solcher Gallertgeschwülste, die ich kurz erwähnen will. Dieser macht es sich hauptsächlich zur Aufgabe, die Grenzen des Chordoms gegen die anderen Gewebe hin festzustellen und die Frage zu beantworten, ob in der Tat Übergänge zwischen Knorpel und Chordom bestehen. Aus den Präparaten, welche vor der Untersuchung entkalkt, geschnitten und in Hämatoxylin gefärbt wurden, ergab sich, dass das Chordom der Hauptsache nach in den allerobersten Markräumen des Knochens, doch auch in der Tiefe desselben vorkommt, dass ferner die Chordommassen, wenn in grosser Menge vorhanden, untereinander durch vielfache Züge, die zwischen den Knochenbälkchen verlaufen, miteinander in Verbindung stehen. Der Tumor als solcher ist überall sehr leicht an seinen blasentragenden Zellen zu erkennen, jedoch sind in allen beobachteten fünf Fällen neben diesen Physaliden auch Zellen vorhanden, die keine Blasen tragen, diese Zellen bilden aber die Minderheit. In denjenigen Präparaten, wo Dura da ist, sieht man, dass das Chordom durch eine Lücke im Knochen unter sie tritt, nur in einem Falle zieht die Dura über den Tumor weg.

Die Dura selbst setzt letzterem bei seinem Wachstum einen Widerstand entgegen, der sich an den Chordomzellen durch Abplattung an solchen Stellen äussert, wo beide Gewebe enge aneinander stossen. Die Abgrenzung zwischen beiden Gebilden war immer sehr leicht.

Die Chordom-Knochengrenze ist in allen Präparaten scharf ausgesprochen, und zwar zeigt sich einmal, dass beide Gewebe sich enge aneinander legen, dass aber an einzelnen Stellen, zwischen beiden, Lücken von ganz minimaler Grösse vorhanden sind, so dass es zu keiner Berührung zwischen beiden kommt. Da, wo Mark und Chordom aneinander grenzen, ergibt sich, dass durch das Wachstum des letzteren die Fettzellen plattgedrückt werden, da diese den Physaliden keinen intensiven Widerstand entgegensetzen. Auf solche Weise setzt sich das Chordom in den Markräumen an Stelle des Markes fest. Überall, wo die Geschwulst an Knorpel grenzt, ist die gegenseitige Aneinanderlagerung dieser beiden Gebilde eine ganz besonders enge. Im Gegensatz zur Knochenverläuft die Knorpelgrenze unregelmässig und bildet eine Menge Zacken und Buchten, die dicht mit blasenhaltigen Zellen umgeben und ausgefüllt sind. Wenn sich auch die Chordomzellen ganz enge an den hyalinen Knorpel anlegen, so ist doch niemals ein direkter Übergang von einem Gewebe in das andere vorhanden. Wie der Knochen, setzt auch der Knorpel dem wachsenden Tumor einen Widerstand entgegen, was man infolge der starken Abplattung der dem Knorpel direkt anliegenden Geschwulstzellen annehmen kann. Innerhalb des Chordoms können weder isolierte Knorpelstückchen, noch Gefässe irgendwelcher Art nachgewiesen werden.

„Man sieht also, sagt Schläpfer am Schlusse seiner Arbeit, dass das Chordom einen abgeschlossenen Gewebskomplex bildet, der nach allen Seiten aus sich herauswächst, insbesondere nicht etwa durch Umwandlung von Knochen

Mark und Dura sich vergrössert, sondern scharf dagegen abgegrenzt ist. Wenn diese Art des Wachstums an den weitaus grössten Teilen der Peripherie des Tumors vorhanden ist, so ist nicht einzusehen, weshalb nun das Wachstum da, wo Knorpel sich befindet, anders sein sollte. Man ist auf die Vorstellung, dass der Tumor aus Knorpel entstehe, lediglich deshalb gekommen, weil beide Gewebsarten eine gewisse, aber freilich sehr entfernte Ähnlichkeit haben, die dann besonders hervortritt, wenn der Knorpel schleimig erweicht. Im übrigen aber haben die beiden Gewebe miteinander nichts zu tun, weder entwicklungsgeschichtlich, noch in den normalen Zwischenwirbelscheiben, noch im Aussehen; denn einmal sind die Knorpelzellen kleiner als die Physaliden, dann nicht so rund wie diese und endlich sind zwischen den Knorpelzellen breite Züge von hyaliner Grundsubstanz, Zwischengewebe vorhanden, während zwischen den Zellen des Chordoms selbst wenig, fast gar keine Zwischensubstanz sich befindet, sondern Zelle eng an Zelle gelagert ist. Es ist also das Chordom keine Wucherung und weitere Umwandlung des Knorpels der Sphenooccipitalfuge, wie Virchow annahm, sondern eine Geschwulst für sich, sehr gut vom Knorpel abgrenzbar, entstanden aus Resten der Chorda dorsalis."

Ich habe diese Beweisführung des Autors über die Entstehung des Tumors vorgreifenderweise schon an dieser Stelle angeführt, werde aber später bei genauerer Besprechung der Genese der Neubildung nochmals darauf zurückkommen.

Dass das Chordom (s. Ecchondrosis physalifora spheno-occipitalis) seine gewöhnlichen, in Kirschkerngrösse bestehenden Dimensionen weit überschreiten kann, zeigt Grahl in seiner Dissertation, in der er folgenden, zu Göttingen im Jahre 1903 beobachteten Fall überliefert:

„An der Schädelbasis einer 51jährigen Frau, welche an allgemeiner Kachexie, Lähmungserscheinungen und cerebralen

Symptomen ad exitum kam, findet sich, ausgehend von der Sella turcica, ein aus mehreren erbsen- bis kirschgrossen Knollen bestehender Tumor, grau-weiss von Farbe und prall elastisch anzufühlen und fest mit der Schädelbasis verwachsen. Die Gehirnsubstanz ist nirgendwo am Tumor adhärent. Der linke N. trochlearis ist völlig von Tumormassen umwachsen, der rechte Oculomotorius ist zur Seite gedrückt und grau-weiss verfärbt. Die Brücke ist deformiert, nach links verschoben, platt gedrückt. An Stelle der konvexen Basalseite der Brücke befindet sich eine Aushöhlung, deren Lage der höchsten Erhebung der Tumormasse entspricht. Die Medulla oblongata ist nach rechts zur Seite geschoben. Der sagittale Durchmesser ist verkürzt, der Querdurchmesser sehr in die Länge gezogen. Die linken Gehirnnerven sind an ihrem Ursprung stark gedrückt, am meisten der linke Acusticus, Facialis und Oculomotorius und besonders der Abducens.

Eine Kuppe des Tumors hat sich ganz in das Foramen acusticum internum eingesenkt. Die Gehirnsubstanz zeigt sonst keine Veränderungen.

Der Tumor ist mit einem ca. 4 cm breiten Stiel in der Gegend der Sella turcica in die Höhe gewachsen und zeigt an dieser Stelle keine Abgrenzung gegen das Knochengewebe. Nach vorn und hinten hat er sich pilzförmig übergelegt und lässt sich hier etwas von der knöchernen Unterlage abheben. Umrisse der Sattellehne sind nicht mehr zu erkennen. Der längste Durchmesser von vorn nach hinten beträgt gut 1 cm hinter dem Austritt des Opticus beginnend 9 cm. Die Querdurchmesser betragen: Am vorderen Ende der Geschwulst 2 cm, in der Mitte $3^1/_2$ cm und am hinteren abgerundeten Ende wieder 2 cm. Die Höhenmasse der Geschwulst sind folgende: Am vordern Ende $1^1/_2$ cm, in der Mitte $3^1/_2$ cm und am hinteren Ende 2 cm. Auf einem von oben nach unten senkrecht auf die Schädelbasis durch die Längsachse der

Tumors und den Knochen gelegten Schnitt lässt sich erkennen, lass derselbe durch graue, bindegewebige, derbe Faserzüge n zahlreiche, den an der Oberfläche sichtbaren, rundlichen Vorwölbungen entsprechende, kugelige und ovale Räume von Erbsen- bis Kirschengrösse zerfällt, welche mit weichem, markigem, gallertigem, grauem Inhalt gefüllt und von zahlreichen Blutungen durchsetzt sind. Feste knorpelige und knöcherne Partien fanden sich makroskopisch nicht, nur sieht man auf dem Durchschnitt, dass einige Knochenspangen in den Stiel von unten her hineinragen. Der ganze Tumor ist in seiner vielgestaltigen, knolligen Oberfläche überall überzogen von der Dura, welche sich unter den überhängenden Teil bis an den an der Basis befindlichen Teil des Tumors verfolgen lässt. An keiner Stelle hat der Tumor diesen Überzug durchbrochen.

Die mit Hämatoxylin und nach v. Gieson gefärbten Schnitte zeigten folgende mikroskopische Zusammensetzung:

In eine homogene, durch das Hämatoxylin bläulich gefärbte Grundsubstanz sind Zellhaufen von rundlicher Gestalt und teilweise Stränge von Zellen angeordnet; zum Teil sind diese Zellhaufen auch länglich, bandförmig und verzweigt und die Zellen sind in einfachen und mehrfachen Reihen in die Grundsubstanz eingestreut. Die Kerne sind intensiv gefärbt und von länglicher, häufig mehr zackigeckiger Form. Die Zellgrenzen sind meistens sehr unscharf. Vom Protoplasma ist oft nur nahe am Kern etwas sichtbar. Zwischen den Zellen sieht man zahlreiche längliche, runde, oft auch abgeflattete Vacuolen. Die vacuoläre Beschaffenheit der Grundsubstanz ist an den verschiedenen Bezirken eine ungleiche. Von der bindegewebigen Oberfläche her durchziehen derbe Stränge das Gewebe, die Grundsubstanz und die Zellkomplexe allseitig umschliessend. Über das ganze Gewebe sind zahlreiche Blutungen unregelmässig verteilt. In einigen Zellhaufen liessen

sich Kernteilungsfiguren auffinden. Osteoblasten und Oste
klasten sowie Knorpelzellen wurden nicht gefunden."

Zwei weitere Fälle von Chordom, die im pathologische
Institut zu Würzburg beobachtet wurden, publiziert endli
noch Meschede in seiner Dissertation im Jahre 1905. Dies
schreibt folgendes:

„In beiden Fällen handelt es sich um etwa kirschgross
gallertig weiche, durchscheinende Geschwülstchen, welche d
Dura mater durchsetzen und den Knochen der spheno-occ
pitalen Fuge aufsitzen. Bei der frischen Untersuchung zei
sich, dass der Tumor aus polymorph gestalteten, verhältni
mässig grossen Zellen sich zusammensetzt mit geringer, durch
sichtiger Zwischensubstanz. In ersteren befinden sich grösse
und kleinere Bläschen (Vacuolen), die das Protoplasma so sta
durchsetzen, dass von letzterem nur einzelne Stränge u
Züge übrig bleiben. Und zwar tritt diese Vacuolisierung d
Protoplasmas so deutlich und in solcher Ausdehnung hervo
dass die Zellen bisweilen an Fettzellen erinnern. Die Zwische
substanz färbt sich mit Mucicarmin und Muchhämatin nich
stellt also keinen Schleim dar. Die Hauptmasse des Tumo
befindet sich unter der Dura und diese tritt mit einem dünn
Stiel des etwa kirchkerngrossen Knötchens oberhalb derselb
in Verbindung. Die Dura erscheint an der spheno-occipital
Fuge im ganzen durch die darunter befindlichen Geschwuls
massen hervorgehoben. Die oberflächlich liegenden Mar
räume des Knochens sind streckenweise mit der Geschwuls
masse vollständig ausgefüllt. Hierbei liegt die letztere ba
direkt dem Knochen an, bald ist sie von diesem durch ei
konzentrische Bindegewebsmasse mit einzelnen Kernen g
trennt. In einem dieser untersuchten Fälle befindet sich
einer Stelle, offenbar genau der Spheno-occipitalfuge en
sprechend, dicht unter der Dura eine Ecchondrose. D
Knochenbälkchen liegt hier zunächst eine dünne Schicht ve

kalkten Knorpelgewebes auf, mit verkalkten Knorpelzellen und verkalkter Intercellularsubstanz, auf die nach obenzu ein knötchenförmiges Gebilde von Knorpelgewebe, teils mehr hyaliner Natur, teils mit fibröser Entartung der Zwischensubstanz, folgt. Die aus blasigen Zellen sich zusammensetzende Geschwulstmasse, welche hier unter der Dura mater liegt, hat die Knorpelmasse vollständig umwachsen. Irgendwelche Übergänge bei den Gewebsmassen lassen sich nicht konstatieren, die Grenze zwischen beiden ist ausserordentlich scharf, so dass ein genetischer Zusammenhang hier vollständig ausgeschlossen ist.

Das Knochenmark des spheno-occipitalen Knochens stellt rotes Mark dar mit lebhaft injizierten Gefässen. Die umliegenden Zellen der Geschwulstmasse sind dergestalt, dass das rote Mark einfach durch die Geschwulstmasse ersetzt ist.

Stärkere Zellenanhäufungen im Mark an dieser Grenzschicht treten nicht zutage. Die spongiösen Knochenbälkchen weisen keine Reste von Knorpelsubstanz auf.“

Diesen bisher angeführten, in chronologischer Übersicht zusammengestellten Fällen von Ecchondrosis physalifora, will ich einen weiteren im hiesigen pathologischen Institut zur Beobachtung gekommenen Fall anreihen.

Über den klinischen Teil dieses Falles kann ich folgendes berichten:

Es handelt sich um die 79jährige Schuhmacherswitwe Anna K., die am 6. II. 1827 zu Hornburg (Oberpfalz) geboren und am 8. V. 1906 aus dem hiesigen Kreuzspital in die psychiatrische Klinik verlegt wurde, weil sie abends vorher sich in einem Erregungsanfall eine fünfmarkstückgrosse Wunde an der Stirn beigebracht hatte. Nach Aussage ihrer Tochter ist hereditäre Belastung nicht vorhanden. Patientin selbst soll stets sehr

geizig, enorm jähzornig und lieblos gegen ihre Kinder gewesen sein. Vor 26 Jahren hat sie angeblich einen Sturz aus dem ersten Stock auf einen Heuwagen erlitten und von dieser Zeit ab an sehr starken Kopfschmerzen laboriert. Später wurde sie zuweilen so verwirrt, dass sie sich in ihrer eigenen Wohnung nicht mehr zurecht fand, weshalb man sie im März 1905 in das oben erwähnte Kreuzspital verbrachte, woselbst es mit ihr unter heftigen Erregungszuständen rapid abwärts ging.

Patientin ist eine alte Person von sehr reduziertem Ernährungszustand und weist starke Schlängelung der Temporalarterien auf. Brust- und Bauchorgane sind ohne pathologische Veränderungen. Der Puls, welcher vielfach einen oder mehrere Schläge aussetzt, beträgt 62. Die Patellar- und übrigen Sehnenreflexe sind vorhanden, die Hautreflexe gut sichtbar, die Cornealreflexe lebhaft. Die Pupillen, welche mittelweit und beiderseits gleich gross sind, reagieren auf Lichteinfall und Konvergenz. Die Sensibilität, soweit sie bei der Demenz der Patientin zu prüfen ist, zeigt keine hervorragenden Störungen. Die grobe Kraft ist sehr gering, der Gang äusserst unsicher. Die Zunge wird gerade hervorgestreckt, im Facialisgebiet ist keine Störung wahrzunehmen.

Der psychische Befund gestaltete sich folgendermassen: Patientin ist sowohl über Ort, Zeit und ihre Umgebung als auch über ihre eigene Person bezüglich ihres Alters — sie gibt an 17 Jahre alt zu sein — völlig desorientiert. Ebenso hat Patientin, die gerne sterben möchte, weil sie auf der Welt nichts mehr freut, keine Krankheitseinsicht. Ihr Auffassungsvermögen ist äusserst mangelhaft. Auf die Frage, ob sie Kinder habe, erwidert sie einmal, sie hätte einen Sohn gehabt, der gestorben sei, ein andermal, sie habe zwei Kinder, die noch am Leben wären.

15. V. 06. Patientin ist andauernd ganz stumpf und lieg

stets mit geschlossenen Augen im Bett, ohne sich irgendwie um ihre Umgebung zu kümmern.

22. V. 06. Patientin ist ganz unorientiert. Sie erkennt nicht einmal ihre sie besuchende Tochter.

30. V. 06. Nachdem in den letzten Tagen der Puls zunehmend schlechter geworden war, kollabierte Patientin heute nachmittag und starb.

Klinische Diagnose: Dementia senilis.

Die am 31. V. 06 vorgenommene Sektion ergab laut Protokoll (Sektionsjournal Nr. 461, 31. V. 06) folgenden Befund:

Senile, weibliche Leiche in sehr reduziertem Ernährungszustand. An den abhängigen Partien des Körpers livide Totenflecke, die Zähne fehlen fast vollkommen, auf der Stirn ist eine markstückgrosse Hautabschürfung, die linke Wange suggiliert, aus der Scheide kommt etwas dunkles Blut. Die Totenstarre ist stark ausgeprägt, die Mammae vollkommen atrophisch, das Fettpolster dem Ernährungszustand entsprechend sehr reduziert, von braungelber Farbe. Muskulatur ist nur gering entwickelt, braunrot und ziemlich trocken.

Im Abdomen findet sich kein fremder Inhalt. Das atrophische Netz bedeckt die Dünndarmschlingen, deren Serosa an den vorderen Partien trocken, sonst aber spiegelnd ist. Der Magen ist lang ausgezogen, die Blase fast senkrecht gestellt. Die Leber überragt den Rippenbogen zwei Querfinger breit. Zwerchfellstand beiderseits: sechste Rippe. Die Rippenknorpel schneiden sich ziemlich hart und sind auf der Schnittfläche von braungelber Farbe. Beide Lungen sind zurückgesunken und lassen den Herzbeutel in der Ausdehnung eines Fünfmarkstückes frei. Die rechte Lungenspitze ist durch eine derbe, fibröse Spange adhärent. Die Pleurahöhlen sind leer, während sich im Herzbeutel einige Tropfen seröser Flüssigkeit befinden.

Die linke Lunge ist klein, am Oberlappen zungenförmig ausgezogen, fühlt sich überall weich an und knistert beim Durchschneiden. Ihre Oberfläche ist glatt, spiegelnd, grauweiss, ihre Schnittfläche graurötlich, im Oberlappen sehr blut- und saftarm, im Unterlappen ebenfalls blutarm, schieferig und trocken. Der Luftgehalt ist überall erhalten. In den grossen Bronchien ist die Schleimhaut grauweiss, mit wenig schleimigem Inhalt. Die grossen Gefässe sind leer, die peribronchialen Lymphdrüsen anthrakotisch.

Das Gewebe der rechten Lunge, die voluminöser und schwerer ist als die linke, knistert in allen Lappen. Ihre Oberfläche ist im Ober- und Mittellappen grauweiss, im Unterlappen etwas dunkler. Die Konsistenz des Oberlappens ist weich, die des Unterlappens um ein geringes derber. Das Gewebe im Oberlappen, dessen Blutgehalt fast völlig aufgehoben ist, knistert beim Durchschneiden, das des Unterlappen ist blut- und saftreich. Die grossen Bronchien und Gefässe sowie die peribronchialen Lymphdrüsen verhalten sich wie links, in einzelnen Lymphdrüsen sind kalkige Einlagerungen vorhanden.

Das Herz zeigt mässiges subepicardiales Fett. Das Epicard ist zart, die Coronargefässe sind geschlängelt, die Klappen schlussfähig und die venösen Ostien für den Finger durchgängig. In den Herzhöhlen findet sich wenig dunkles, flüssiges Blut. Das Endocard ist überall durchscheinend, das Myocard gut entwickelt, ziemlich konsistent und von tiefbrauner Farbe. Die Klappen der Pulmonalis sind frei beweglich und zart, über den Aortenklappen leichte, fibröse Verdickungen vorhanden. Die Mitralsegel sind am Ansatzrand verdickt, die Tricuspidalis zeigt keine Besonderheiten. Die Intima der grossen Gefässe ist mit kalkigen Einlagerungen versehen, sonst glatt. Die Kranzgefässe, deren Intima mit Kalkplatten besetzt ist, sind als starre, glatte Röhren durchzufühlen

Die Milz ist sehr klein; ihre Masse betragen: 8:5:2 (cm). Die Kapsel ist graublau, die Pulpa braunrot und ziemlich weich. Das trabekuläre Gerüst steht vor, die Follikel sind nicht vergrössert.

Die Leber ist klein, von derber Konsistenz und hat eine graublaue, durchscheinende Kapsel. Das Gewebe ist von dunkelbrauner Farbe, äusserst blutarm, die Acinuszeichnung angedeutet, im übrigen das ganze Organ ziemlich brüchig.

Die Gallenblase ist ausgezogen und hat eine mässig verdickte Wand; in ihr befinden sich einige Kubikzentimeter einer dünnflüssigen Galle und acht fast haselnussgrosse facettierte Steine.

Im Magen, der am Pylorusende eine kleine, gestielte, erbsengrosse Geschwulst zeigt, ist ein wenig schleimiger, gelblich gefärbter, flüssiger Inhalt vorhanden. Die Magenschleimhaut ist glatt, grauweiss, gallig imbibiert und mit ziemlich reichen, oberflächlichen Blutungen durchsetzt.

Das nur schwach entwickelte Pankreas ist blass, wenig konsistent, sehr blutarm und weist geringe Läppchenzeichnung auf.

Das untere Ileum enthält dünnflüssige, das obere Colon derbere Kotmassen. Die Darmschleimhaut ist überall glatt und etwas bräunlich tingiert. Der 15,5 cm lange, durchgängige Wurmfortsatz, der mit einigen Spangen der Darmwand adhäriert, hat eine glatte, grauweisse Schleimhaut und zeigt am blinden Ende einige Koteinlagerungen. Retroperitoneale und mesenteriale Lymphdrüsen sind ohne Besonderheiten.

Beide Nieren haben eine mässige Fett- und eine ziemlich adhärente, fibröse Kapsel. Die Oberfläche der linken Niere, in der sich am oberen Pol ein in einer Papille sitzender grauer Harnstein befindet, ist fein granuliert, die Konsistenz ziemlich derb, die Farbe bräunlichgelb, das Nierenbecken breit, die Zeichnung verwaschen.

Über der Konvexität der rechten Niere, welch letztere grösser ist als die linke, sieht man eine walnussgrosse Cyste mit klarem, braungelbem Inhalt, auf Durchschnitten noch vereinzelte Cystenbildungen. Die Oberfläche der rechten Niere ist fein granuliert, die Konsistenz mässig, die Rinde auf dem Durchschnitt etwas vorquellend. Das Nierenbecken ist weit, die Zeichnung von Rinde und Mark auch hier verwaschen.

Das knöcherne Schädeldach schneidet sich ziemlich hart, die Diploë ist nicht deutlich sichtbar, die Dura der Schädelkapsel leicht adhärent. Im Längsblutleiter befindet sich nur wenig, teils flüssiges, teils geronnenes Blut. Nach Herausnahme des Gehirns ist die Dura mater, deren Oberfläche unregelmässig verdickt und nicht durchscheinend ist, ziemlich schwer abziehbar. Nach Abziehen der sulzig, milchig getrübten Pia, die die Hirnwindungen durchscheinen lässt, lauft ziemlich viel Liquor cerebrospinalis ab. Die Hirnwindungen, welche im allgemeinen sehr schmal sind, erscheinen links etwas ausgeprägter wie rechts, die Sulci sind breit. Die ziemlich erweiterten Seitenkammern enthalten etwa einen Esslöffel einer grauweissen Flüssigkeit. Der dritte und vierte Ventrikel sind ohne Besonderheiten. Das Adergeflecht ist blass, teilweise sulzig aufgetrieben und lässt in den Auftreibungen punktförmige harte Herde erkennen. Die Gehirnmasse schneidet sich ziemlich zäh, die graue Substanz ist verschmälert, die weisse zeigt leicht zerfliessende Blutpunkte. Die rechte Kleinhirnhälfte weist einen etwa zehnpfennigstückgrossen, intensiv bläulich gefärbten Bezirk auf, der die Gehirnmasse vollkommen durchsetzt. Die basalen Ganglien sind deutlich abgesetzt und gut erkennbar, Medulla oblongata und Pons ohne Befund.

In der Nähe der Abgangstelle der Aa. cerebelli sup. von der A. basilaris befindet sich eine sulzige, weiche, grauweisse, kirschkerngrosse, rundliche Geschwulst, um deren vielfach

fein eingekerbte Oberfläche kleine an der betreffenden Stelle des Gehirns lagernde Gefässe ziehen. Die kleine Geschwulst hängt mit einem feinen Stiele mit der darunter befindlichen knöchernen Schädelbasis zusammen. Die Schnittfläche des Tumors, in den feinste, punktförmige, gallertige Stellen gleichsam eingestreut erscheinen, ist glatt und von eigentümlich bläulichgrauem Aussehen.

Nachdem die Geschwulst nach den bekannten vorhergegangenen Konservierungsmethoden in Celloidin eingebettet und zur Darstellung ihrer Gewebsteile Hämatoxylin, Eosin und die Weigert'sche Elastinfärbemethode angewandt war, zeigte sich die Neubildung schon bei schwacher Vergrösserung aus ganz ungewöhnlichen histologischen Elementen zusammengesetzt. Um den Tumor herum zieht eine dünne, auf Eosin intensiv reagierende Faserkapsel. Er selbst besteht aus sehr zahlreichen, blasigen Räumen, die mit einer schleimigen, sich bei Anwendung von Hämatoxylin-Eosin diffus hellblau färbenden Substanz ausgefüllt sind. Zwischen den einzelnen Blasen sieht man kreisrunde, zuweilen cylinderförmig gestaltete Zellen, die mit Pflanzenzellen grosse Ähnlichkeit besitzen und dem Gesamtbild das bereits erwähnte eigentümliche Gepräge geben.

Diese Zellen erweisen sich aber bei starker Vergrösserung als unregelmässig gestaltet und sehr reich an einem Protoplasma, das sich mit Eosin gut färbt. Doch nicht durchweg zeigt das Protoplasma die Rosafarbe des Eosins, sondern es nimmt manchmal eine mehr bläuliche Farbe an, so dass es den Anschein hat, als ob dasselbe an einzelnen Stellen bereits eine schleimige Degeneration eingegangen hätte. In jeder Zelle liegt, fast in der Mitte, ein kreisrunder, mit Hämatoxylin sich deutlich färbender und das Chromatingerüst schön zur Darstellung bringenlassender Kern. Zuweilen fallen in dem Tumor grössere, zusammenhängende Schleim-

partien auf, die anscheinend durch Platzen und darauf folgendes Confluieren dieser Zellmassen zustande gekommen sind.

Aus dem bisher geschilderten makroskopischen und mikroskopischen Geschwulstbau, der mit den früher angeführten Fällen im grossen und ganzen ziemlich übereinstimmt, lässt sich mit Sicherheit schliessen, dass wir es auch hier mit einer „Ecchondrosis physalifora“ oder nach der Bezeichnung anderer Autoren mit einem „Chordom“ zu tun haben.

Wenn wir einen kurzen, zusammenfassenden Rückblick halten, so sehen wir, dass von dieser Geschwulst in der Literatur bis jetzt 39 Fälle bekannt sind, von denen 9 Männer und 10 Frauen betreffen, während bei 20 das Geschlecht nicht überliefert ist. Wir erfahren ferner, dass der Tumor für gewöhnlich Kirschkerngrösse erreicht, aber auch, wie aus der von Grahl gemachten Beobachtung ersichtlich ist, weit darüber hinauswachsen kann, und dass er endlich durch seine blasentragenden Zellen charakterisiert ist. Der soeben genannte Autor ist auch der einzige, welcher der Neubildung klinische Erscheinungen zuschreibt, da alle anderen Verfasser — Virchow meinte zwar, dass sie hauptsächlich bei geisteskranken Frauen vorkäme, doch glaubte er, die mit dem Vorhandensein jener Geschwülste verbundene Prädisposition zu Geisteskrankheiten weniger auf die mechanische Beeinträchtigung des Gehirns durch die Neubildung, als die damit verbundene mangelhafte oder fehlerhafte Schädelentwicklung zurückführen zu müssen — derselben keine klinische Bedeutung beimessen und auch ich mich in meinem beobachteten Falle gegen eine solche aussprechen möchte.

Im folgenden will ich noch etwas näher auf die Streitfrage über die Genese der Geschwulst eingehen. So übereinstimmend im allgemeinen die Angaben der Beobachter

über den makroskopischen und mikroskopischen Bau des Tumors sind, so verschieden sind sie über seine Herkunft. Zwei Ansichten stehen sich in diesem Punkte gegenüber, die Virchows und die H. Müllers. Ersterer leitet die Entstehung der Neubildung aus einer Hyperplasie und schleimig-gallertigen Metamorphose von Resten des Sphenooccipitalknorpels ab, während H. Müller seine Erklärung dahin abgibt, dass diese Art Geschwülste exzessiv fortwuchernde Teile der embryonalen Chorda dorsalis seien, eine Ansicht, die er namentlich auf eine Reihe von Schädelbasispräparaten älterer Embryonen stützt, bei denen er in der Synchondrosis sphenooccipitalis Reste der Chorda fand.

Wenden wir uns zunächst der Auffassung Virchows zu, der dieselbe durch folgenden Gedankengang zu begründen sucht.

Virchow beobachtete, dass Teile des für gewöhnlich völlig verschwindenden Sphenooccipitalknorpels in einzelnen Fällen sich länger erhalten, gleichsam abgeschlossen und dann mitten im Knochen isoliert wieder gefunden werden. Wachsen solche Reste auf der Oberfläche des Clivus, so entstehen, wenn nachher Verknöcherung eintritt, kleine Exostosen, die zuweilen noch einen Knorpelüberzug haben. Die grössten unter ihnen können dabei durch eine Öffnung der Dura hervorragen. In anderen Fällen aber geht der wuchernde Knorpel, das Ecchondrom, eine Veränderung ein, welche eben die Geschwulst besonders charakterisiert: Der Tumor wird gallertig, erweist sich zusammengesetzt aus blasentragenden Zellen, den sogenannten Physaliforen, und hat dann histologisch grosse Ähnlichkeit mit der Chorda und den Gallertkernen der Zwischenwirbelscheiben. Aber die Chorda ist nicht knorpelicher Natur. Der gallertige Auswuchs dagegen zeigt eine entschiedene Kontinuität mit dem Knorpel. Es kommen viele Fälle vor, wo man gar nichts von blasigen Zellen, sondern nur Knorpel und Knochen findet. Unter diesen Umständen

wäre eine Genese aus der Chorda nur möglich unter der Voraussetzung, dass es einmal Ecchondrome und Exostosen für sich und andererseits Ecchondrome aus Chordaresten gäbe. Dafür liesse sich das Vorkommen von Physaliden in anderen Chordaresten, ferner der Umstand anführen, dass Luschka aus den lumbalen Zwischenwirbelscheiben knorpelähnliche Auswüchse im Zusammenhang mit dem Nucleus pulposus hervorgehen sah. Doch fehlten im letzteren Falle die Physaliden. „Man wird daher das Ecchondroma für sicher, das Chordoma für zweifelhaft halten müssen.“ Diesem Ausspruch Virchows ist zu entnehmen, dass er die Frage nicht als gelöst betrachtet.

Volkmann spricht sich gegen eine Identität von Ecchondrom und Chordom aus, weil nach seiner Ansicht die Entwicklung der eigentümlichen Zellenformen in beiden Geschwulstformen eine ganz verschiedene ist.

Luschkas Ansicht über die Entstehung der fraglichen Geschwulst stimmt im wesentlichen mit der Virchow'schen überein. Wie dieser führt auch er die im Knochen enthaltene abgekapselte gallertige Masse auf eine Umwandlung der teilweise nicht verknöcherten Sphenooccipitalsynchondrose zurück. Die Reste dieses Knorpels sollen sich zuweilen für das ganze Leben erhalten, bald schwindend zur Bildung einer Höhle führen, bald sich, später wuchernd und ossifizierend, zu einer Exostose ausbilden, bald endlich der Ausgangspunkt für wuchernde Neubildungen werden, welche in die Schädelhöhle durchbrechen.

Sehr verschieden von der Auffassungsweise Virchows über die Abstammung dieses Tumors ist die H. Müllers, der ihn als Hyperplasien von noch nach der Geburt erhaltenen Chordaresten betrachten zu können glaubt. Ganz im Gegensatz zu allen übrigen Forschern, welche die Chorda höchstens bis zum fünften Monate des Fötallebens gesehen

haben wollen — nach Bruch und Kölliker schwindet sie nach dem zweiten Monat —, fand er auch bei Neugeborenen Reste derselben und zwar im Steissbein und den nicht ossifizierten Teilen der Knorpel der untersten Kreuzbeinwirbel einerseits, im Epistropheus sowie in der Schädelbasis andererseits. Im ersteren Fall erschien die Chorda als ein an den Synchondrosen knotig anschwellender, von einer feinen Höhle durchzogener, weisslicher Strang; die Höhle besass nur an den Anschwellungen ein Lumen und war dort mit einem flüssigen Inhalte ausgefüllt, in dem man ausser zahlreichen, kernhaltigen, fein granulierten Zellen auch einzelne Physalidophoren (Virchow) erkennen konnte. Zwischen je zwei Anschwellungen lagen die Wände der Höhle dicht aufeinander; dieselbe bestand aus Knorpelsubstanz mit vermehrter, hyaliner, teilweise streifiger Grundsubstanz und sehr zahlreichen, verlängerten, konzentrisch angeordneten zelligen Elementen. Im Epistropheus begann die Chorda im Körper, in der Nähe der Basis, setzte sich bis in die Spitze des Zahnes fort und war nur durch die Ossifikationskerne des Körpers und Zahnes unterbrochen; in der knorpligen Verbindung zwischen Körper und Zahn, welche einer Intervertebralscheibe entspricht, zeigte der Strang eine Anschwellung. Das mikroskopische Verhalten desselben deckte sich mit dem im Steissbein. Dieser Chordarest im Epistropheus war noch bei Kindern von einigen Jahren aufzufinden. In der Schädelbasis endlich zeigten die Chordareste in Lage und Gestalt mannigfache Abweichungen voneinander. Manchmal noch im Lig. suspensorium dentis nachweisbar, verloren sie sich von da in dem Knochenkern der Pars basilaris occipitis, traten dann wieder teils als Streifen, teils als Spalte, in verschiedenen, bald medianwärts, bald lateralwärts gelegenen Stellen der Sphenooccipitalsynchondrose auf, um, entweder abwärts ziehend, im Ossifikationskern des hinteren Keilbeins zu verschwinden, oder sich nach

oben wendend, dicht unter der Oberfläche der genannten Fuge zu enden. Besonders interessant waren die Spaltenbildungen, die sich in der Sphenooccipitalsynchondrose neugeborener oder frühgeborener Kinder zeigten. Dieselben wurden an verschiedenen Stellen der Fuge gefunden und enthielten konstant in einer zarten, körnig-streifigen Grundsubstanz neben kleinen Zellen Physaliden und durch hyaline Blasen stark ausgedehnte, zellige Gebilde. In einem Falle, bei einem sieben Monate alten Fötus, lag dicht an der Oberfläche des Knorpels in einer kleinen Einsenkung ein 2 mm grosses, gallertartiges Klümpchen, das wie die Chorda zum grössten Teil aus den bekannten, blasigen Zellen bestand, zwischen denen ein bald sparsames, bald dichteres Stroma von areolärem Gefüge lag.

Da nun jene in den Spalten der Fuge enthaltenen Gallertmassen ebenso wie das zuletzt erwähnte, oberflächliche Klümpchen nach Müller unzweifelhaft Reste der Chorda dorsalis sind, so liegt klar vor Augen, wie aus diesen Chordaresten durch stärkere Wucherung jene die Dura mater durchbohrenden Schleimgeschwülste entstehen können.

„Der Grund der abnormen Persistenz von Chordaresten bei Erwachsenen, schreibt H. Müller, ist zwar nicht sicher anzugeben, doch ist die Möglichkeit nicht ausgeschlossen, dass sie mit Abnormitäten in der Verknöcherung im Zusammenhang steht, worauf besonders das gleichzeitige Vorkommen von Exostosen an der Schädelbasis hinweist. Da aber auch andere Gewebsformen, besonders die zu der Gruppe der Bindesubstanz gehörigen, die für die Chorda dorsalis charakteristisch blasige Entwicklung der zelligen Elemente erfahren können, da ferner eine genaue Grenze zwischen Chorda und umgebendem Knorpelgewebe nicht streng zu ziehen ist, so ist es sehr wohl möglich, dass auch ein Teil der Clivusgeschwülste auf Rechnung gewucherten Knorpels kommt und ein genetischer Zusammenhang zwischen diesen Geschwülsten und den übrigen

an der Schädelbasis etc. vorkommenden Bindegewebs- und Knorpelwucherungen anzunehmen ist.“

Diese Ansicht H. Müllers wird wesentlich unterstützt durch die Beobachtungen Luschkas über die Altersveränderung der Zwischenwirbelknorpel. Derselbe beschreibt Zellen aus dem Gallertkern der Intervertebralscheibe mehrmonatlicher Föten, welch erstere den Physalidophoren der Clivusgeschwulst sehr ähnlich sind und die er für Abkömmlinge der Zellen der Chorda dorsalis hält. Jene Zellen entstehen nach Luschkas Ansicht aus granulierten Zellen durch Übergang derselben in hyaline, indem sich erst einzelne hyaline Tropfen in denselben zeigen, welche grösser und grösser werdend, den granulierten Inhalt verdrängen.

Der Müller'schen Auffassung hat sich in neuerer Zeit Ribbert angeschlossen, der, sich auf das Resultat der schon früher erwähnten Steiner'schen Untersuchungen berufend, hauptsächlich durch vier Punkte dazu bestimmt wurde.

Wenn als Grund für die Genese aus Knorpel zunächst der Sitz der Geschwulst angeführt wird, so kann dieser Umstand nicht entscheidend sein, da ja auch die Chordareste der Spheno-occipitalfuge angehören. Aus den Knorpelresten gehen ferner sehr häufig die von Virchow beschriebenen Exostosen des Clivus hervor, die nicht selten neben der Mittellinie und oft in grösserer Entfernung von derselben vorkommen; diese Exostosen treten oft zu zweien und zu dreien auf und gelegentlich bemerkt man statt einer einzelnen Exostose eine quer über den Clivus herüberlaufende Knochenleiste. Was aber die Gallertgeschwülste betrifft, so sind dieselben nur genau median gefunden worden, während man bei ihrer Genese aus Knorpel erwarten dürfte, dass sie, wie die genannten Exostosen, auch einmal lateral anzutreffen sein müssten. Somit ist dies Verhalten besser vereinbar mit einem Hervorgehen des Tumors aus einem Chordarest, da dieser wohl stets median liegt.

Als zweiten Beleg für seine Ansicht führt Ribbert an, dass sich in keinem beobachteten Fall ein Übergang von Knorpel in die gallertige Masse nachweisen liess und niemals Knorpel und Gallertmassen im Bereich der eigentlichen Neubildung nebeneinander vorkamen, was nur dadurch erklärt werden könnte, dass der Knorpel, aus dem die Geschwulst hervorgegangen sein sollte, immer bereits völlig geschwunden resp. metamorphosiert wäre, und das wäre doch zum mindesten sehr merkwürdig. Bis jetzt hat man auch niemals Ecchondrome gesehen, in denen etwa der Beginn der Gallertumwandlung nachzuweisen gewesen wäre. So müsste man denn die unwahrscheinliche Annahme machen, dass in allen Fällen der Prozess der Geschwulstbildung und der Metamorphose schon abgelaufen war.

Auch das Nebeneinander-Vorkommen von Knorpel und Gallertsubstanz ist kein Grund für die Abstammung der Neubildung von Knorpel. Ist doch gerade, wie H. Müller nachgewiesen, dies der normale Befund beim Embryo. Dass sich die Exostose, auf deren Spitze ja die Geschwulst zu sitzen pflegt, aus restierendem Knorpel entwickelt, wäre zwar zehr wohl denkbar, ist aber nicht nötig anzunehmen, da die Gegenwart einer Neubildung auch ohne Vorhandensein von Knorpel zu einer exostotischen Verdickung des Knochens Veranlassung geben kann. Wenn nun beide, Gallertgeschwulst und Knochenvorsprung, aus demselben Knorpel hervorgingen, so fehlte folgender Tatsache jede Erklärung, dass nämlich die Gallertmasse durchaus keine andere Beziehung zur Exostose hat, als dass sie zwischen den obersten Knochenbälkchen derselben genau ebenso gelagert erscheint, wie im übrigen Knochen das Knochenmark. Die oberflächlichsten Markräume werden, statt mit Mark, mit Gallertsubstanz ausgefüllt, und dabei sind niemals Reste von Knorpel gefunden worden.

Besonders das histologische Verhalten unseres Tumors

iefert einen ausschlaggebenden Beweis für seine Abstammung von Chordaresten. Ribbert verwirft die Anschauung Virchows, der in der Ähnlichkeit der Zellen ein Zeichen einer gallertigen Umwandlung von Knorpel erblickt, gibt aber solche Veränderungen in „Chondromen“ zu, was jedoch nach seiner Ansicht ein anderer Vorgang ist; denn in gallertig erweichten Chondromen finden sich die Zellen nicht wie in der Ecchondrosis physalifora, d. h. in Form typischer Physaliden, dicht zusammengedrängt in Haufen und Strängen, zwischen denen etwas gallertige Zwischensubstanz vorhanden sein kann. Dagegen zeigen sich jene Zellen in derselben Beschaffenheit in den Chordaresten der Intervertebralscheiben. Wenig wahrscheinlich ist es aber, dass an einer Ecchondrose am Clivus eine sonst nicht vorkommende Umwandlung zu beobachten wäre, die gerade ein solches Verhalten darbieten sollte, wie man es sonst nur in den an gleicher Stelle sich findenden Chordaresten zu sehen gewohnt ist.

Da aber die Beschaffenheit der fünf untersuchten Tumoren ganz zu ihrer Genese aus Teilen der Chorda im Einklang stand, welch letztere Kölliker „aus einer weichen Zwischensubstanz und vielen Haufen oder netzförmig verbundenen Strängen von eigentümlichen Zellen mit Flüssigkeit haltenden Räumen“ bestehen lässt, macht Ribbert den berechtigten Schluss, dass „die Ecchondrosis physalifora aus Chordaresten hervorgeht“.

Volle Berechtigung erhielt diese Behauptung Ribberts aber erst durch seine experimentellen Arbeiten an Tieren. Basierend auf der Cohnheim'schen Theorie, nach welcher die Geschwulstkeime auf eine embryonale Anlage zurückzuführen sind, gelang es ihm durch Anbohren oder Anstechen des Nucleus gelatinosus der Zwischenwirbelscheiben, der ja bekanntlich als Rest der embryonalen Chorda dorsalis angesehen wird, einen der Ecchondrosis physalifora ganz gleichen

oder wenigstens unzweifelhaft ähnlich gebauten Tumor zu erzeugen. Durch das Anbohren oder Anstechen des Gallertkernes floss eine mehr oder minder grosse Menge desselben aus und aus den zurückgebliebenen Resten entwickelte sich die Geschwulst.

Bevor ich mit meinen Betrachtungen über diese eigenartige Neubildung zu Ende komme, seien noch kurz die Referate von v. Rindfleisch und Borst erwähnt.

Nach v. Rindfleisch erreicht die Geschwulst die Grösse einer kleinen Kirsche und besteht aus einer weichen, zitternden Gallerte, welche sich mikroskopisch als ein Knorpelgewebe erweist, dessen Grundsubstanz schleimig erweicht und dessen Zellen zu grossen, blasigen Hohlräumen, Physaliden, entartet sind.

Borst beschreibt die Gallertmasse als kirschkerngrosses Geschwülstchen, welches von jener Knorpelfuge ausgeht, die zwischen Keilbeinkörper und Körper des Os occipitale gelegen ist und die erst gegen das Ende des Wachstums verknöchert. Die Wucherung beginnt immer zuerst unter der Dura des Clivus und durchbricht meist die harte Hirnhaut.

Wenn ich nochmals auf meinen oben näher beschriebenen Fall zurückgreife, so möchte ich mich der Anschauung Ribberts hinneigen, dass wir es hier mit keinem Knorpeltumor, sondern mit einem Blastom zu tun haben, das aus Chordaresten hervorgegangen ist. Hiefür sprich einmal das morphologische Aussehen der die Geschwulst zusammensetzenden Zellen, die völlige Übereinstimmung mit Chordagewebe; ferner lässt sich aus dem absoluten Fehlen von Übergängen der Tumor- in Knorpelzellen schliessen, dass die Neubildung nicht, wie Virchow angenommen hat, aus Knorpelkeimen der spheno-occipitalen Fuge entstanden ist.

Zum Schlusse sei es mir gestattet, meinem hochverehrten Lehrer, Herrn Obermedizinalrat Dr. v. Bollinger für die gütige Überlassung des Themas und Herrn Oberarzt Dr. Schöppler für das rege Interesse, das er meiner Arbeit entgegengebracht hat, meinen ergebensten Dank auszusprechen.

Literatur.

1. Virchow: „Untersuchungen über die Entwicklung des Schädelgrundes.“ Berlin 1857. S. 54, 127 (5 Fälle).
2. — „Die krankhaften Geschwülste.“
3. Luschka: „Über gallertartige Auswüchse am Clivus Blumenbachii.“ Virch. Arch. f. path. Anat. Bd. XI. 1857. S. 8 (1 Fall).
4. — „Die Altersveränderungen der Zwischenwirbelknorpel.“ Virch. Arch. f. path. Anat. Bd. IX. 1856. S. 311.
5. Hasse: „Ein neuer Fall von Schleimgeschwulst am Clivus.“ Virch. Arch. f. path. Anat. Bd. XI. 1857. S. 395 (1 Fall)
6. Zenker: „Über die Gallertgeschwülste des Clivus Blumenbachii (Ecchondrosis prolifera, Virchow).“ Virch. Arch. f. path. Anat. Bd. XII. 1857. S. 108 (3 Fälle).
7. Sangalli: „Sul modo di formarsi del tessuto cartilagine morboso.“ Ann. univ. di medicina. Vol. CLXIV. Milan 1858. S. 41 (1 Fall).
8. Förster: „Handbuch d. path. Anat.“ Bd. II. 1863. S. 95 (1 Fall).
9. Klebs: „Ein Fall von Ecchondrosis spheno-occipitalis amylacea.“ Virch. Arch. f. path. Anat. Bd. XXXI. 1864 S. 396 (1 Fall).
10. Schröder: „Über die Schleimgeschwulst des Clivus Blumenbachii.“ Zeitschrift f. prakt. Heilk. Bd. I. Hannover 1864 S. 577 (3 Fälle).
11. Blumenthal: „Über die Schleimgeschwülste des Clivus Blumenbachii.“ Inaug.-Dissert. Göttingen 1869 (1 Fall
12. Nebelthau: „Über die Gallertgeschwülste am Clivus Blumenbachii.“ Inaug.-Dissert. Marburg 1897 (3 Fälle).
13. Schläpfer: „Über das Chordom“. Inaug.-Dissert. 189 (5 Fälle).

4. Grahl: „Eine Ecchondrosis physalifora spheno-occipitalis (Chordom des Türkensattels) ungewöhnlichen Umfangs mit interessanten klinischen Folgen.“ Inaug.-Dissert. Göttingen 1903 (1 Fall).
5. Meschede: „Zwei Fälle von Chordom.“ Inaug.-Dissert. Würzburg 1905 (2 Fälle).
6. Kölliker: „Handbuch der Gewebelehre.“ 1889.
7. — „Grundriss der Entwicklungsgeschichte des Menschen und der höheren Tiere.“
8. Ribbert: „Über die experimentelle Erzeugung einer Ecchondrosis physalifora.“ Verhandlungen d. XIII. Kongr. f. innere Medizin. 1895. S. 455.
9. — „Geschwulstlehre.“
0. Steiner und Ribbert: „Über die Ecchondrosis physalifora spheno-occipitalis.“ Zentralbl. f. allg. Path. u. path. Anat. Bd. V. Nr. 11. 1894. S. 457 (10 Fälle).
1. H. Müller: „Über das Vorkommen von Resten der Chorda dorsalis bei Menschen nach der Geburt und über ihr Verhältnis zu den Gallertgeschwülsten am Clivus.“ Zeitschrift f. rationelle Medizin 3. Reihe. Bd. II. 1858. S. 202.
2. v. Rindfleisch: „Path. Gewebelehre.“
3. Borst: „Lehre der Geschwülste.“
4. Bruch: „Beiträge zur Entwicklungsgeschichte des Knochensystems.“

Lebenslauf.
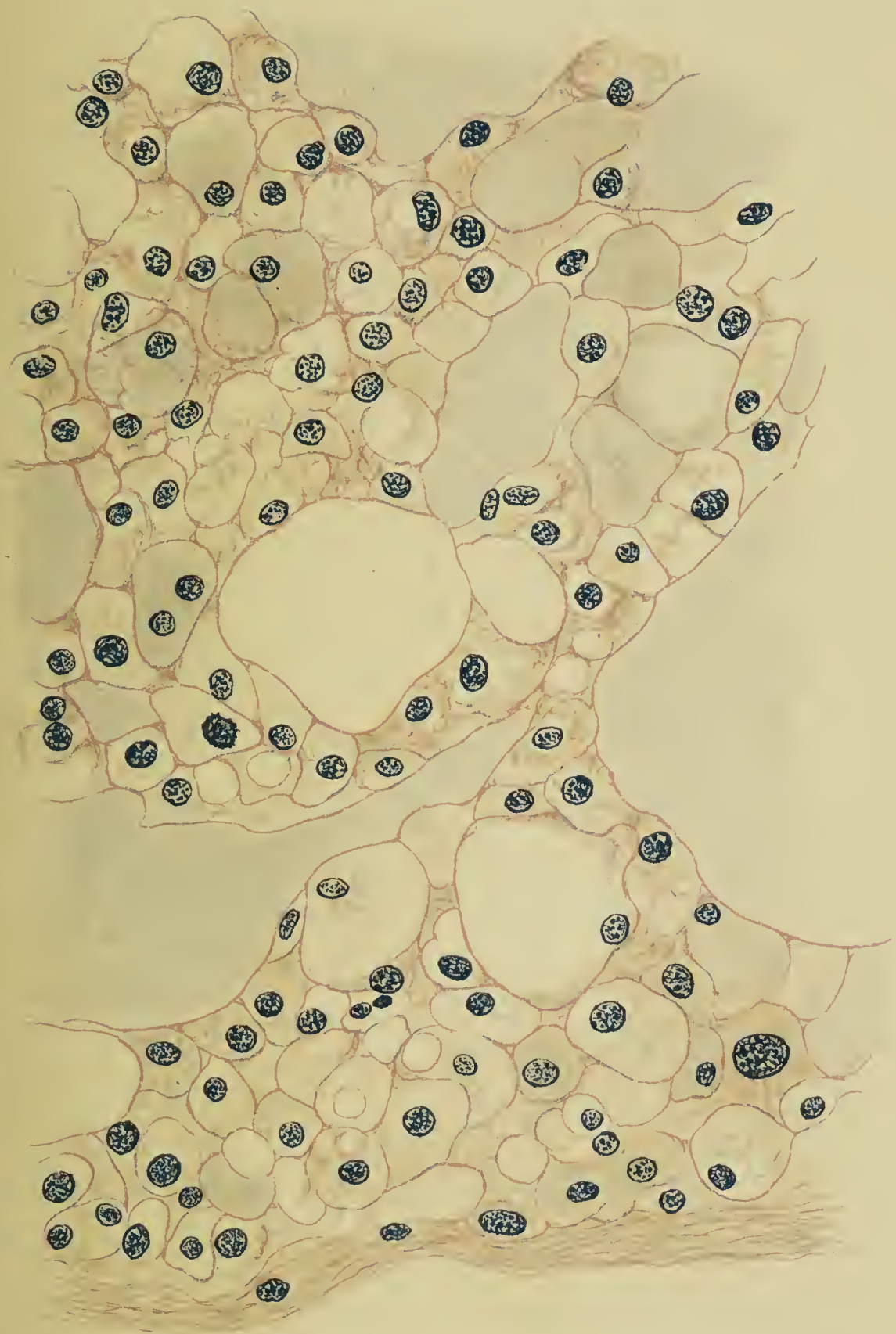
Am 22. August 1881 wurde ich, Wilhelm Theodor Preger, evangelischer Konfession, als Sohn des Kaufmanns Ernst Preger und seiner Ehefrau Renata, geb. Beyer, zu München geboren und besuchte ebendaselbst die Volksschule und das Kgl. Max- und Theresiengymnasium, welch letzteres ich Juli 1900 mit dem Zeugnis der Reife verliess, um mich zunächst an der hiesigen Universität drei Semester dem Studium der Rechtswissenschaft zu widmen. Zu gleicher Zeit genügte ich vom 1. X. 1900 bis 1. X. 1901, ebenfalls in München, beim Kgl. bayer. 3. Feld-Art.-Regt. als Einjährig-Freiwilliger meiner Militärpflicht. Vom Frühjahr 1902 ab wandte ich mich dem medizinischen Studium zu und bezog Ostern 1903 die Universität Kiel, woselbst ich Herbst 1904 die ärztliche Vorprüfung ablegte. Meine klinischen Semester begann ich in Berlin und verweilte dortselbst drei Halbjahre. Alsdann kehrte ich nach München zurück und bestand hier nach weiteren zwei Semestern am 4. V. 1907 das medizinische Staatsexamen. Am 18. V. 1907 trat ich in der hiesigen chirurgischen Klinik bei Herrn Geh. Prof. Dr. von Angerer als Medizinalpraktikant ein.